Das Verhalten von Extremitätenregeneraten des weissen und pigmentierten Axolotl bei heteroplastischer, heterotoper und orthotoper Transplantation und sukzessiver Regeneration.

—

Inauguraldissertation
zur Erlangung der Doktorwürde genehmigt von der
Philosophischen Fakultät
der Friedrich Wilhelms-Universität
zu Berlin.

von

LORE DAVID
aus Leipzig.

Tag der Promotion: 25. Juli 1932

Tag der mündlichen Prüfung: 3. Dezember 1931

397

Referenten: Herr Professor Mangold
Herr Professor Hesse

R. UNIV.
BIBLIOTHEEK
LEIDEN

Inhaltsverzeichnis.

Seite

I. Einleitung 458
II. Material und Methode 460
III. Experimenteller Teil 463
A. Heterotope Transplantationen 463
a) Transplantationen ohne Basis 463
1. Weiße Transplantate auf pigmentierten Wirten 463
2. Pigmentierte Transplantate auf weißen Wirten 467
b) Transplantationen mit Basis 469
1. Weiße Transplantate auf pigmentierten Wirten 469
2. Pigmentierte Transplantate auf weißen Wirten 479
B. Orthotope Transplantationen mit Basis 482
a) Weiße Transplantate auf pigmentierten Wirten 482
b) Pigmentierte Transplantate auf weißen Wirten 490
IV. Auswertung der Ergebnisse 494
A. Der Ort der Pigmentbildung bei Regeneraten 494
B. Der Pigmentcharakter des heteroplastischen Transplantats 495
C. Die Herkunft des Regenerationsblastems 500
a) Die Tiefe des beteiligten Materials 500
b) Die Beteiligung der Stumpfteile bei der Bildung des Regenerationsblastems 502
D. Die Determination der Regenerationsknospe 503
a) Der Zeitpunkt der Determination und die Potenz junger Knospen 503
b) Die Bedeutung der wundnahen Stumpfregion 505
E. Die Extremitätenpotenz der verschiedenen Bezirke des Wirts . . . 505
a) Die Seitenrumpfwand 505
b) Das Extremitätengebiet 506
F. Das Wachstum und die Regenerationsfähigkeit der Extremitäten . . 507
V. Literaturverzeichnis 510

I. Einleitung.

Die vorliegende Arbeit befaßt sich mit der heterotopen und orthotopen Transplantation von Regenerationsknospen der Extremität pigmentierter und weißer Axolotl und der sukzessiven Regeneration der Transplantate. In ihrer Hauptaufgabe sollte sie zur Klärung der Frage nach der Herkunft des Regenerationsblastems beitragen. Doch ergaben sich auch einige interessante Nebenresultate zur Frage der Determination und des Wachstums der Regenerationsknospe und der Ausbreitung der Extremitätenpotenz im Wirtstier.

Der gegenwärtige Stand der Untersuchung über die Herkunft des Regenerationsmaterials ist folgender: Wie bekannt, bildet sich nach Amputation einer Extremität bei Urodelen im Laufe von kurzer Zeit ein Regenerat. Der Vorgang bei der Regeneration ist durch zahlreiche Arbeiten klargestellt worden: Unabhängig von den übrigen Geweben schiebt sich die Epidermis durch Kontraktion der Wundränder sehr schnell über den Stumpf. Erst, wenn die Wunde ganz von der Epidermis überdeckt worden ist, setzt eine Vermehrung der Epidermiszellen durch mitotische Teilung ein. Nach Abbau der zerstörten Gewebereste im Stumpf durch in der ersten Zeit nach der Amputation zahlreich auftretende lymphocytäre und leukocytäre Zellen bildet sich über dem mesenchymalen Teil der Wunde ein Regenerationsblastem aus gleichförmigen embryonalen Zellen. Die rundliche Blastemknospe spitzt sich zu einem kegelförmigen Regenerationsstadium zu, das dann in ein meißelförmiges Stadium übergeht. In diesem zeigt sich bald die Anlage des Autopodiums, indem sich zunächst zwei und dann an der tibialen Seite nach und nach die weiteren Zehen anlegen und ausdifferenzieren.

Die Frage nach der Herkunft des Zellmaterials dieses Regenerationsblastems ist noch nicht restlos gelöst worden. Von den einzelnen Forschern sind verschiedene Möglichkeiten in Erwägung gezogen worden. 1. Einige Autoren nahmen an, daß die Gewebe des Regenerates durch Sprossung gleichartiger Gewebe des Stumpfes entstehen, wobei vorausgesetzt werden muß, daß sich Zellen des Stumpfes dedifferenzieren. Diese Sprossungstheorie wurde unter anderen von Fraisse (1885), Barfurth und für Urodelen auch von Morgan (1907) vertreten. 2. Eine zweite Möglichkeit bestand in der Annahme, daß sich das Blastem aus besonderen Zellen mit embryonalen Fähigkeiten aufbaut. a) Dabei kam Umbildung von Lymphocyten zu Blastemzellen in Betracht. So führte Colucci in seiner 1866 erschienenen Arbeit, die Bildung des Regenerationsmaterials auf die „bei Beginn der Regeneration zahlreich auftretenden Blutzellen zurück". Auch C. Fritsch 1911 hält „eine Umbildung der Leukocyten zu den rundkernigen Zellen des Regenerationskegels" für möglich. E. Godlewski hält eine Beteiligung von Blutzellen am Blastem für wahrscheinlich (1924). W. Hellmich (1930) glaubt eine solche auf Grund von histologischen Befunden zu beobachten. b) Andererseits kam die Herkunft

der embryonalen Zellen aus Zellreservaten in Frage. E. Godlewski führt die Herkunft der Blastemzellen in der Hauptsache auf in der Epidermis gelegene Zellreservate zurück, während Hellmich die Einwanderung embryonaler Mesenchymzellen in das Blastem beobachtete.

Gegen die Anschauungen der Sprossungstheorie sprechen Ergebnisse neuerer Arbeiten: Mehrere Autoren, wie schon Fritsch (1911), dann Kurz (1912), Bischler und Guyénot (1925) und Weiss (1924) entfernten entweder die ganze Extremität oder das gesamte Skelet eines zur Regeneration gebrachten Organs und erhielten trotzdem ein normales Regenerat mit gut gebildetem Skelet. Ferner wurde nach Vertauschung der Extremitätenhaut mit Bauchhaut durch Taube (1923, 1925) oder mit Lunge durch P. Weiss (1927) und folgender Amputation des Gliedes innerhalb der Ersatzhaut ein Regenerat mit normaler Extremitätenhaut gebildet. Auch erzielte Weiss (1926) die Entstehung eines ganzen Extremitätenregenerates auf halbem Extremitätenquerschnitt. Durch diese Resultate ist erwiesen, daß gleiches Gewebe für die Regeneration nicht notwendig ist, und damit ist die Theorie der Gewebesprossung als Erklärung der Herkunft des Regenerationsmaterials nicht mehr ausreichend. Die Annahme, daß ein Regenerationsblastem einheitlicher embryonaler Zellen gebildet wird, wie sie von Weiss gemacht wird, ist sehr wahrscheinlich geworden.

Die Frage, welcher Art diese Zellen sind und woher sie kommen, ist nur dann zu entscheiden, wenn es gelingt, die Regenerationszellen zu markieren. Diese Möglichkeit ist durch Regeneration nach heteroplastischer Transplantation gegeben. Derartige Versuche wurden von G. Hertwig (1925—27) durch Kombination haploider und diploider Organismen ausgeführt. Er kam nach Transplantation ausdifferenzierter Extremitäten und von Extremitätenanlagen zu verschiedenen Ergebnissen, aus denen er schloß, daß das Regenerationsblastem normalerweise in loco aus dem Bindegewebe des Stumpfes gebildet wird; sind jedoch die Zellen des Stumpfes nicht genügend vermehrungsfähig, so kann auch aus dem Körper zugewandertes Zellmaterial verwendet werden.

Die vorliegende Arbeit geht in ihrer Fragestellung parallel mit den Experimenten Günther Hertwigs, sie stützt sich auf heteroplastische Transplantationsversuche mit schwarzen und weißen Axolotln. Vor den Experimenten Günther Hertwigs besteht einmal der Vorteil des leichter zu handhabenden Materials; dazu kommt, daß die Materialien von Spender und Wirt auch makroskopisch zu unterscheiden sind und damit der Zeitpunkt einer etwaigen Einwanderung von Wirtsmaterial beobachtet werden kann; weiterhin ist günstig, daß bei unserem Material die kräftigen Transplantatextremitäten sukzessiv oftmals amputiert werden können, und daß auch nach vorübergehender schwächerer Regeneration oft wieder gut geformte Regenerate entstehen. Ein Nachteil dieser Versuche ist dagegen, daß der Pigmentcharakter

nicht jeder einzelnen Zelle zu erkennen ist und außerdem, daß kein Kriterium für die Herkunft des Skelets besteht.

Voraussetzung für Feststellungen über die Art des Regenerationsmaterials bei diesen Versuchen ist: 1. Das Gewebe pigmentierter Axolotl muß von demjenigen von Albinos unterscheidbar sein. 2. Das Material des Transplantats muß am fremden Wirt seine Qualität „pigmentiert" oder „unpigmentiert" beibehalten. Beide Voraussetzungen treffen, wie noch näher ausgeführt wird (S. 462, 495f.), zu.

Die Arbeit wurde in den Jahren 1929—31 im Kaiser-Wilhelm-Institut für Biologie, Abteilung Mangold, ausgeführt. Ich bin Herrn Professor Mangold für die Anregung und seine eingehende Mithilfe außerordentlich dankbar.

II. Material und Methode.

Als Versuchstiere dienten weiße und pigmentierte Axolotl, die in der Abteilung Mangold des Kaiser-Wilhelm-Instituts im Lauf der Jahre aus Laich aufgezogen wurden. Die Größe der Tiere war verschieden und ist für das Gelingen des Versuchs von Bedeutung.

Die Tiere wurden einzeln in Glasschalen mit flachem Wasser gehalten. Fütterung und Haltung machte keine Schwierigkeiten, nur hohe Temperaturen müssen vermieden werden. Im Sommer hält man die Tiere am besten im Keller oder im Erdgeschoß.

Zur Operation wurden die Tiere in Urethanlösung, die sich geeigneter als Chloroform und Äther erwies, betäubt. Die Operation erfolgte unter dem Binokular. Nach der Operation kamen die Tiere bei einfacher Amputation direkt in frisches Wasser; nach der Transplantation wurden sie 2—3 Stunden auf einem Wattebett in der dicht gedeckten feuchten Kammer unter fließendem Wasser gehalten, nach der Anheilung des Transplantats in frisches Wasser gesetzt und solange unter fließendem Wasser belassen, bis sie wieder munter waren.

Drei verschiedene Operationen waren notwendig: 1. Amputation der Spender, 2. Transplantation der Regenerationsknospen und 3. die sukzessive Amputation der Transplantate.

Als Spender dienten im allgemeinen 8—12 cm lange Tiere. Vordere und hintere Extremität wurde verwandt. Amputiert wurde, um möglichst leistungsfähige Knospen zu erlangen, möglichst weit proximal, d. h. dicht distal vom Femur- bzw. Humeruskopf. Meist wurden alle Extremitäten gleichzeitig amputiert, so daß jedes Tier 4 Knospen lieferte.

Nach 15—28 Tagen wurden dann die gebildeten Regenerationsknospen abgeschnitten und transplantiert. Die Amputation erfolgte entweder in der Grenze zwischen dem alten Stumpfmaterial und der neugebildeten Knospe *(„Knospen ohne Basis")* oder so, daß von dem alten Stumpfmaterial ein kleiner 1—2 mm hoher Zylinder mit abgeschnitten wurde *(„Knospen mit Basis")*. Die Basis enthielt dabei alle Gewebeelemente der Extremität. Die Knospen zeigten bei der Transplantation verschiedene Entwicklungszustände. Als jüngste Stadien wurden kegelförmige Knospen, als älteste ausdifferenzierte Regenerate verwendet. Um möglichst gute Weiterentwicklung zu erhalten, wurden in der zweiten Hälfte der Versuchsdauer meist ältere Stadien verwendet.

Als Wirte erwiesen sich 4—5 cm lange Larven am günstigsten. Die Implantation läßt sich bei ihnen ohne die Gefahr innerer Verwachsungen gut durchführen. Andererseits sind sie zu klein, um die Entwicklung des ziemlich großen Implantats unterdrücken zu können. Die Achsenorientierung blieb unberücksichtigt. Es wurde

heterotop und orthotop implantiert. Bei der heterotopen Transplantation wurde ein der Größe der Implantatbasis entsprechendes Stück Haut ausgeschnitten, die unterlagernde Muskulatur aufgezupft, um freie Nervenendigungen zu schaffen und dann das Implantat aufgesetzt. Als Implantationsort wählten wir anfangs die Mitte der Rumpfseite, rückten jedoch allmählich bis an die Hinterextremität heran. — Bei der orthotopen Transplantation wurde die ganze linke Hinterextremität und die linke Hälfte des Beckens entfernt.

Anfangs wurden nur heterotope Transplantationen ausgeführt, dabei wurden die Implantate ohne Basis häufig rückgebildet; wenn sie zur Entwicklung kamen, waren sie meist mißgebildet und chimärisch. Besser in jeder Hinsicht entwickelten sich die Implantate mit Basis; doch blieben auch sie klein. Bei der orthotopen Transplantation entwickelten sich die Regenerate zu sehr guten großen Extremitäten. Meist wurde die Regeneration des Wirts durch das Implantat unterdrückt.

Der Wirt wurde ständig beobachtet und ungefähr alle 14 Tage unter besonderer Berücksichtigung der Form und Pigmentverhältnisse protokolliert. Die Zeichnungen wurden unter dem Binokular mit Hilfe des Abbeschen Zeichenapparats ausgeführt. Wenn das Transplantat eine gute Extremität gebildet hatte, bzw. sein Wachstum einstellte, wurde wieder amputiert. Die Amputationen wurden vielfach wiederholt, so daß in einzelnen Fällen bis zu 9 sukzessive Regenerate entstanden. Die *Lage der Schnittfläche* in der Transplantatextremität variierte von Fall zu Fall. Maßgebend waren unter anderem die Pigmentverhältnisse der Extremität. Es wurde angestrebt, den reinen Implantatstumpf möglichst zu verkleinern. Dabei wurde die Stumpfgröße gemessen und die Pigmentverhältnisse des Stumpfes besonders aufmerksam kontrolliert. Die sukzessive Regeneration erfolgte bei heterotopen und orthotopen Transplantaten; bei heterotopen wurde sie meist allmählich schlechter, bei orthotopen blieb sie dauernd gleich gut. Von Einfluß auf die Güte der Regeneration war, daß der Schnitt nicht zu weit distal geführt wurde.

Die amputierten Extremitäten wurden fixiert, geschnitten und auf ihre Zusammensetzung untersucht. Die Schnittuntersuchung bestätigte die Beobachtungen am Leben, so daß wir bei der Veröffentlichung im wesentlichen uns auf die Beschreibung des Totalobjekts beschränken können.

Als *Kriterium für die Beobachtung* im Leben bei der jeweiligen Kontrolle konnte nur die Art der Pigmentation, wie sie unter dem Binokular erscheint, betrachtet werden, d. h. für die Unterscheidung spielen die verschiedenen Farbtönungen der einzelnen Transplantate und die unterschiedliche Dichte der Melanophoren eine wesentliche Rolle. Für die Auswertung dieser Beobachtungen kann man auf Grund der verschiedenen Pigmentablagerung in den einzelnen Geweben folgende Überlegung anstellen. — a) Bei pigmentierten Transplantaten auf weißen Wirten: 1. Ist nur die Epidermis aus weißem Material gebildet, so wird das Transplantat normal dunkel, aber mit einem weißlichen Anflug erscheinen; die Fleckung der Haut, welche durch Epidermis und Corium gebildet wird, muß weniger typisch erscheinen; 2. sind Epidermis und Corium weiß, so wird ein dichter milchig weißer Überzug unregelmäßig pigmentiertes Gewebe überziehen, das ganze Transplantat muß trübgrau aussehen; 3. endlich, sind Epidermis, Corium und Mesenchym weiß, so müssen sie sich als rein weiß von dem übrigen grauen Gewebe abheben. Doch ist nicht anzunehmen, daß die einzelnen Gewebe immer aus einheitlichem Material bestehen; namentlich bei Beginn der Chimären-

bildung werden sich die verschiedenen Schichten aus gemischtem Zellmaterial zusammensetzen. — b) Bei weißen Transplantaten auf pigmentierten Wirten: 1. Bei Pigmentierung der Epidermis wird eine stark aufgelockerte zarte Pigmentierung zu erwarten sein; 2. wird auch das Corium pigmentiert, so wird das Transplantat nach kurzer Zeit normal dunkel erscheinen, indem die starke Pigmentierung des Coriums die unterlagernden mesodermalen Teile verdeckt.

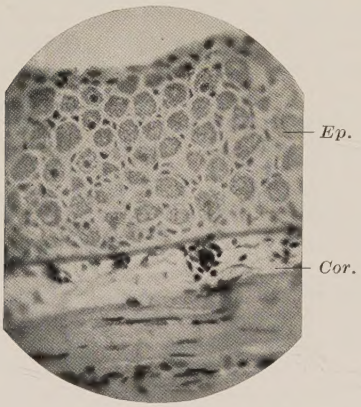

Abb. 1. Schnitt durch Extremitätenhaut eines weißen Axolotl. Epidermis *(Ep.)* und Corium *(Cor.)* sind pigmentfrei.

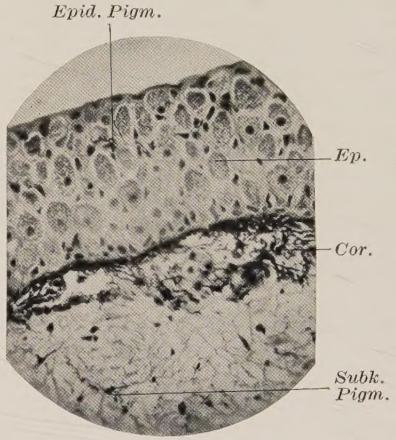

Abb. 2. Schnitt durch Extremitätenhaut eines pigmentierten Axolotl. Epidermis *(Epid. Pigm.)*, Corium und das subkutane Gewebe *(Subc. Pigm.)* enthalten Pigment.

Die Abb. 1 und 2 zeigen Schnitte durch eine rein weiße und pigmentierte Extremität.

Als Kriterien für die Schnittbeobachtung sind, wie bereits Kolodziejski (1928) und Schaxel (1921) festgestellt haben, folgende Tatsachen zu berücksichtigen: In der Epidermis pigmentierter Tiere sind zwischen den Zellen zahlreiche verästelte Melanophoren zu unterscheiden; außerdem befinden sich Anhäufungen von Pigmentkörnchen in den oberen Teilen der gewöhnlichen Epidermiszellen. Im Corium zieht sich bis zur Tela subcutanea ein starker Gürtel dichten Pigments hin. Auch im Mesoderm befindet sich überall Pigment, namentlich ist solches immer entlang den Blutgefäßen gelegen. Bei weißen Tieren fehlt das mesodermale Pigment vollkommen. In der Haut sind ganz vereinzelt Melanophoren vorhanden.

Allgemeine Beobachtungen.

Die Transplantate heilen bei reichlich der Hälfte der Fälle gut an. Nach 2—3 Tagen bildet sich ein Ödem aus, wie dies allgemein bei derartigen Versuchen beobachtet worden ist. In der Mehrzahl der Fälle entwickelt sich ein mehr oder weniger normal gebildetes Beinchen. Bald

nach der Einheilung schrumpfen die Knospen etwas zusammen; waren bereits Zehen angelegt, so bilden sie sich mehr oder weniger zurück. Die Weiterentwicklung der Transplantate setzt erst nach 4—5 Wochen ein, was wohl auf die Zeitdauer bis zum Einwachsen der Nerven zurückzuführen ist (s. dazu SCHOTTÉ [1922—26], P. WEISS [1924] u. a.).

Tabelle 1. *Heterotope Transplantationen von weißen Knospen auf pigmentierte Wirte. Knospen ohne Basis.*

Insgesamt ausgeführt	Eingeheilt	Resorbiert	Weiter-entwickelt	I. Autopodium normalzehig	I. Regenerat weiß geblieben	Transpl. im Laufe des Versuchs chim. geworden
81	54	14	34	9	3	31

III. Experimenteller Teil.

A. Heterotope Transplantationen.

a) Transplantationen ohne Basis.

1. Weiße Transplantate auf pigmentierten Tieren.

Die basislosen Transplantate entwickeln sich insofern ungünstig, als sie mit ganz geringen Ausnahmen schon bei Beginn ihrer Entwicklung chimärisch werden, während wir zu Beobachtungen über die Herkunft des Regenerationsblastems Transplantate, die ihren herkunftsgemäßen Pigmentcharakter beibehalten, erzielen müssen. Doch scheint uns ihr Entwicklungsverlauf in bezug auf Determinations- und Potenzfragen erwähnenswert. Tabelle 1 gibt die Anzahl der ausgeführten Operationen und deren allgemeine Ergebnisse an. Von 81 ausgeführten Operationen heilten 54 Transplantate ein, davon wieder wurden 14 rückgebildet und 34 entwickeln sich weiter; die übrigen wurden vorzeitig abgestoßen. — Bei der „Resorption" läßt sich makroskopisch das allmähliche Kleinerwerden des Transplantats beobachten. Das Transplantat nimmt eine unregelmäßige, distal zugespitzte Form an und wird von Pigmentreihen distalwärts durchzogen. Nach einiger Zeit, die von der Größe des einzelnen Transplantates abhängig ist, ist an der Transplantatstelle keinerlei Vorwölbung mehr zu unterscheiden; meist ist eine Narbe in der sonst normal gebildeten Wirtshaut sichtbar. Wie aus der Tabelle ersichtlich ist, bilden von 34 Transplantaten, die sich weiterentwickeln, 9 ein normalzehiges erstes Autopodium aus. Die Transplantate, die bereits ihre normale Zehenzahl bei der Transplantation ausdifferenziert hatten, bilden immer normalzehige Autopodien aus (6 Fälle); doch erhielten wir auch in 3 Fällen nach Transplantation von kegelförmigen und abgeflachten Regenerationsstadien normalzehige Autopodien (s. Als 2.). 2 Transplantate bilden sechszehige Autopodien aus; bei diesen Fällen wurden Knospen

mit differenzierten Zehen verpflanzt; da beide Autopodien aus weißem Transplantatmaterial bestehen, handelte es sich bei diesen offenbar um eine Spaltung des Determinationszentrums, vielleicht durch das Neueinwachsen der Nerven veranlaßt, oder auch infolge von Druckwirkungen bei der Ödembildung nach der Transplantation. So erhielt Bonnevie (1930) Polydactylie an Extremitäten von Mäuseembryonen infolge von subkutanen Blasenbildungen und darauffolgenden Blutungen. Nur 3 Transplantate bleiben rein weiß; sie hatten bei der Transplantation schon ein harmonisch geformtes Autopodium entwickelt und waren wohl mehr oder weniger ausdifferenziert; ihre weitere Entwicklung entspricht derjenigen von Transplantaten mit Basis. Die restlichen Transplantate, es handelt sich bei ihnen um 17—20tägige Regenerate, die bei der Transplantation nicht über den Entwicklungsgrad des abgeflachten Stadiums hinaus differenziert waren, sind mehr oder weniger mißgebildet und immer chimärisch. 11 von 34 entwickelten Transplantaten sind nur 3zipfelig, 12 weitere 2zipfelig. Ihr Gewebe ist grau und durchsichtig, während normal entwickeltes Gewebe weißer Tiere einen kräftig milchigweißen Farbton hat. Die Transplantate sind alle sehr kurz und bestehen fast nur aus dem Autopodium. Die Knorpelstangen sind dünn und schimmern durch das zarte Gewebe hindurch. Die Beteiligung von pigmentiertem Material ist bei den einzelnen Transplantaten sehr ungleichmäßig. Meist breitet sich pigmentiertes Material willkürlich über einzelne Teile des Transplantates aus, andere Teile bleiben herkunftsgemäß ganz weiß. Hat sich die Transplantatextremität fertig entwickelt, so ist ein unregelmäßiges Muster zwischen pigmentierten und unpigmentierten Stellen entstanden, das lange Zeit bestehen bleiben kann. Die pigmentierten Teile entsprechen in der äußeren Form Sektoren; sie können an der Basis des Transplantates sehr breit sein und verjüngen sich unregelmäßig nach der Spitze zu. Wesentlich ist, daß die Pigmentierung immer an der Basis beginnt und beliebig weit distalwärts vordringt. An der Spitze des Transplantatautopodiums hört das Wachstum des pigmentierten Gewebes nicht immer auf, sondern es wächst in einigen Fällen weiter, rollt sich allmählich in sich selber auf und endet blind (s. Als 3). Auch der Grad der Beteiligung von pigmentiertem Material an den einzelnen Geweben ist nicht gleich stark. Betrachtet man die Transplantate unter dem Binokular, so kann man zwei Gradstufen der Pigmentierung unterscheiden. Der größte Teil der pigmentierten Sektoren ist normal dunkel und typisch gefleckt pigmentiert; distalwärts von diesen normal dunklen Partien liegen oft Stellen, die ein sehr viel helleres gesprenkeltes Aussehen haben. Einzelne punktförmig pigmentierte Stellen, in denen offenbar Melanophoren angehäuft sind, wechseln mit kleinen rein weißen Gebieten ab. Die Melanophoren scheinen nur in den äußersten Gewebslagen der Haut zu liegen, so daß man zunächst den Eindruck gewinnt, daß nur die Epidermis pigmentiert ist. Erst durch Schnittserien durch

solche chimärische Transplantate erhält man genaueren Einblick in ihre Zusammensetzung: Wesentlich scheint uns vor allem die Tatsache, daß Epidermis und Corium, ihrer Pigmentierungsart an normaler Stelle entsprechend, immer relativ gleich stark pigmentiert sind. Wir haben niemals Stellen gefunden, bei denen nur die Epidermis, aber nicht das Corium pigmentiert gewesen wäre. An den Stellen, die makroskopisch normal

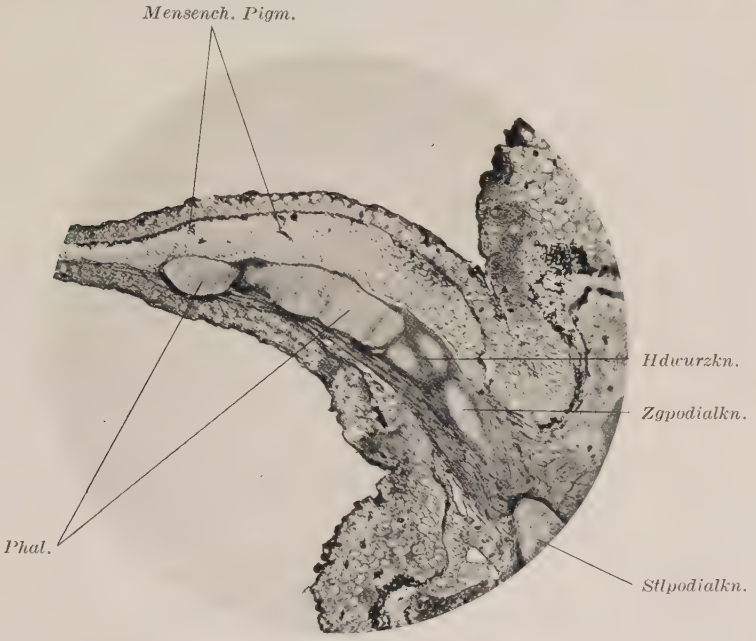

Abb. 3. Längsschnitt durch ein basisloses, weißes Transplantat. Ein dorsaler Sektor des Transplantates ist im Corium und der Epidermis gleichmäßig und an einigen Stellen des Mesenchyms *(Mesench. Pigm.)* pigmentiert. Die Knochen des Autopodiums *(Phal.)* *(Hdwurzkn.)* sind im Verhältnis zum Zeugopodium *(Zgpodialkn.)* und Stylopodium *(Stlpodialkn.)* sehr stark ausgebildet. Silbernitratfärbung.

dunkel aussehen, erscheint die Epidermis und das Corium normal dunkel pigmentiert; an den helleren Flecken wechseln unpigmentierte mit pigmentierten Gebieten in beiden Geweben ab. Die Epidermis ist manchmal pigmentfrei an Stellen, an denen in dem Corium Pigment enthalten ist. Das Mesoderm ist meist ganz pigmentfrei, ist aber doch bei diesen hautringlosen Transplantaten, im Gegensatz zu den Transplantaten mit Basis häufiger in kleinen Sektoren pigmentiert. Es handelt sich also bei diesen Chimären an heterotoper Stelle im wesentlichen um Periklinal-Sektorialchimären, deren Haut aus pigmentiertem Material besteht, während nur seiten pigmentiertes Mesoderm sich am Aufbau der Transplantatbildung beteiligt. Die Abb. 3 zeigt einen Längsschnitt durch ein basisloses weißes Transplantat auf pigmentiertem Wirt. Nur ein dorsaler Sektor des Transplantates hat sich pigmentiert. Wir sehen hier Pigment in Epidermis und

Corium liegen. Ebenfalls liegt im Mesoderm an zwei Stellen etwas Pigment. Femur (offenbar wurde ein Stück Femur vom Stumpf des Spenders mittransplantiert) und Phalangenknochen sind gut zu unterscheiden. Zwischen beiden liegen kleinere Knochen, von denen der am meisten distal gelegene wohl dem Unterschenkelknochen entspricht.

Tabelle 2. *Übersicht über die Zehenentwicklung der sukzessiven Regenerate von Transplantaten ohne Basis.*

	Insg.	Anzahl der Autopodien mit Zehen							Davon	
		6	5	4	3	2	1	0	Fix.	Tot.
I. Regenerate	34	2	1	8	11	12	—	—	—	—
II. Regenerate	34	—	—	4	3	10	3	1	8	5
III. Regenerate	21	—	—	1	—	—	—	—	20	—

Tabelle 2 gibt einen Überblick über den Verlauf der sukzessiven Regenerationen dieser Transplantate. — Diese und alle weiteren derartigen Tabellen wurden nach der Zehenzahl der einzelnen Regenerate geordnet. Die Zehenzahl eines Regenerates kann als ein Kriterium für die Güte seiner formalen Ausgestaltung angesehen werden. Mit Regenerat I wird das fertig ausgebildete Transplantat bezeichnet. — Zwei Fälle haben 6, einer 5, acht 4, elf 3 und zwölf nur 2 Zehen; normal sind 4 Zehen. Etwa 2 Monate nach der Transplantation wurden die Transplantatautopodien amputiert. Es entwickelten sich neue Regenerate, die aber wesentlich schlechter geformt sind; nunmehr im II. Regenerat haben vier Fälle 4 Zehen, drei Fälle 3, zehn 2, drei 1 und einer 0 Zehen. Offenbar durch die Amputation angeregt, breitet sich das pigmentierte Material sehr stark aus. Die Regeneration pigmentierter Transplantate ist sehr schlecht, namentlich dann, wenn das ganze Transplantat normal dunkel geworden ist, kann von einer Ausbildung eines Autopodiums kaum noch gesprochen werden, es werden nur zwei mühsam auseinanderdifferenzierte Zipfel gebildet. Sind noch Sektoren des Transplantates rein weiß, so können diese harmonisch gebildete Zehen entwickeln, während die pigmentierten Teile des Transplantates sich kaum an der Regeneration beteiligen. Eine zweite Amputation haben wir nur bei einem der weiter oben erwähnten, rein weiß gebliebenen Transplantate unternommen, es wird ein drittes normalzehiges Autopodium gebildet.

Es sollen hier 2 Fälle typischer Entwicklung basisloser Transplantate näher beschrieben werden.

Als 2, heterotop, ohne Basis, weiß auf pigmentiert.

20. 5. 30. Der Wirt ist 8,3 cm, der Spender 15,6 cm lang. Es wird eine rechte Vorderextremitätenknospe heterotop links seitlich ohne Basis implantiert. Das Tansplantat ist ein 18tägiges Regenerat einer Vorderextremität, die im Stylopodium amputiert worden war. Es befindet sich im kegelförmigen Stadium und ist 4 mm lang und 3 mm breit.

28. 6. 30. 39 Tage nach der Transplantation (Abb. 4a) ist der Wirt 10, das Transplantat 0,4 cm lang. Es hat sich ein vierzehiges Autopodium entwickelt, die Zehen neigen etwas zusammen. Pigmentiertes Material ist an der 4. Zehe distalwärts bis zur Spitze vorgewachsen. Die Basis von Unter- und Oberseite des Transplantates ist pigmentiert und erscheint normal dunkel. Auf der Oberseite dringt das Pigment in Gestalt einzelner kleiner pigmentierter Felder weiter vor.

25. 7. 30. 66 Tage nach der Transplantation (Abb. 4b), ist der Wirt 11,4, das Transplantat 0,5 cm lang. Das Pigment ist lose verteilt über das ganze Transplantat vorgedrungen. Das Autopodium wird amputiert.

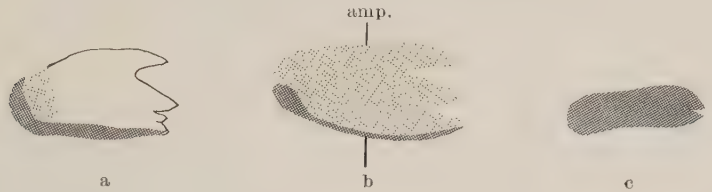

Abb. 4a—c. Heterotopes, weißes Transplantat ohne Basis. Pigmentiertes Material beteiligt sich von der Basis her an der Ausbildung des Regenerates. Das zweite Regenerat ist schlecht geformt und erscheint normal dunkel pigmentiert. a I. Regenerat 39 Tage nach der Transplantation; b I. Regenerat 66 Tage nach der Transplantation (amp. Amputationsebene); c II. Regenerat.

15. 9. 30. 51 Tage nach der ersten Amputation (Abb. 4c) ist das Transplantat 0,4 cm lang. Es haben zwei kleine, kaum gegliederte Zipfel ausgebildet. Das ganze Transplantat erscheint normal dunkel pigmentiert.

Zusammenfassung: Ein basisloses 18tägiges Transplantat bildet heterotop verpflanzt ein vierzehiges, chimärisches Autopodium aus. Bereits das zweite Autopodium ist sehr schlecht geformt und ganz dunkel pigmentiert.

Als 3, heterotop, ohne Basis, weiß auf pigmentiert.

20. 5. 30. Der Wirt ist 6,2, der Spender 15,6 cm lang. Es wird eine linke Hinterextremitätenknospe ohne Basis heterotop auf die linke Seitenwand verpflanzt. Die Knospe ist ein 18tägiges Regenerat einer im Stylopodium amputierten Extremität; sie ist 0,45 cm lang, 0,25 cm breit und ist im kegelförmigen Stadium.

Abb. 5. Heterotopes, weißes Transplantat ohne Basis. Pigmentiertes Material wächst über die Spitze des Transplantates hinaus.

26. 7. 30. 67 Tage nach der Transplantation ist der Wirt 9,7 cm, das Transplantat 0,6 cm lang. Das Autopodium ist zweizipfelig. Pigmentiertes Material hat sich über die ganze Unterseite des Transplantates ausgebreitet, es wächst über die erste Zehe hinaus und rollt sich schließlich spiralförmig ein (Abb. 5).

Zusammenfassung: Pigmentiertes Material wächst an dem Transplantat entlang und über dessen Spitze hinaus, ein Zeichen dafür, daß sich dieses und das Transplantatmaterial hier nicht zu einem einheitlichen Organsystem ergänzen.

2. Pigmentierte (basislose) Knospen auf weißen Wirten.

Bei einer ersten Serie von Transplantationen pigmentierter Knospen auf weiße Tiere wurden sehr kleine, etwa 2—3 cm lange Wirte verwandt, und entsprechend kleine Knospen ohne Basis. Der Differenzierungsgrad

der Knospen war verschieden, ging aber nicht über denjenigen der Vierzehenanlage hinaus. Die Knospen wurden alle, im ganzen bei 61 Tieren, vom Wirtsmaterial überwachsen und lieferten keine für die beabsichtigten Experimente brauchbaren Extremitäten. Erwähnenswert erscheinen nur einige Fälle, bei denen schon größere 14tägige Knospen reduziert wurden. Hierbei wurde Transplantatmaterial vom Wirt als Mesenchym der Seitenwand verwendet. In dieser Funktion bleibt das Material erhalten und ist vermehrungsfähig. Dieser Vorgang der Reduktion entspricht zunächst demjenigen, der bei der „Resorption" weißer Knospen auf pigmentierten Tieren beobachtet wurde. Das Pigment ballt sich im Inneren der allmählich kleiner werdenden Knospe zusammen, von außen ist das Transplantat von einer dichten rein weißen Hüllschicht umgeben. Mit der fortschreitenden Reduktion der Knospe bildet sich um dieselbe in der Seitenwand des Wirtes eine zunehmend große, unregelmäßig pigmentierte Zone. Nachdem an der Transplantationsstelle

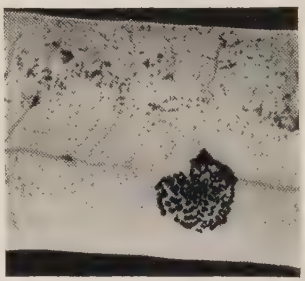

a b

Abb. 6. Heterotopes, pigmentiertes Transplantat ohne Basis. Das Transplantat wird allmählich rückgebildet, pigmentiertes Material breitet sich in der Seitenwand des weißen Wirtes um das Transplantat aus. a 27 Tage nach der Transplantation; b 6 Monate nach der Transplantation. Photo.

keine Erhebung mehr zu unterscheiden und das Knospenmaterial anscheinend verbraucht ist, bleibt die Form des pigmentierten Fleckens etwa erhalten; dieser wächst entsprechend dem allgemeinen Wachstum der Seitenwand; die Dichte seiner Pigmentierung verändert sich während der Dauer eines Jahres nicht wesentlich. Wie aus den Schnittserien zu ersehen ist, liegt das Pigment dieser Flecken in der Hauptsache im subkutanen Mesenchym, nur stellenweise im Corium und gar nicht in der Epidermis. Knorpel fehlen.

Die Abb. 6a zeigt ein solches pigmentiertes 14tägiges kegelförmiges Transplantat einer Regenerationsknospe, 22 Tage nach der Transplantation. Es bildet nur noch eine kleine Vorwölbung der Seitenwand, das pigmentierte Material hat sich klumpig zusammengeballt.

Die Abb. 6b, zeigt eine Photographie der auf der Seitenwand entstandenen pigmentierten Stelle. Die Form des Fleckens ist im Laufe des Wachstums des Wirts ungefähr erhalten geblieben; er ist in 4 Monaten von 0,35 cm auf 0,6 cm in die Länge und von 0,3 cm auf 0,45 cm in die Breite gewachsen, während der Wirt von 6 cm auf 10 cm anwächst. Die Pigmentierung ist eher dunkler geworden.

In anderen Fällen begann die Rückbildung der Transplantate, indem sich pigmentiertes Material in der Seitenhaut der Nachbarschaft des Transplantates ausbreitete; nach einiger Zeit setzte dieser Vorgang aus, und die Transplantate wuchsen zu stark mißgestalteten Extremitätenbildungen aus, in denen ein bis zwei zapfige Knorpelstangen gebildet wurden.

b) Transplantationen mit Basis.

1. Weiße Transplantate auf pigmentierten Tieren.

Ausbildung der Transplantate.

Bei diesen Transplantationen wurde immer mit einem vollständigen Basisstück von etwa 2 mm Länge verpflanzt; die Knospen wurden dicht am Schultergelenk, aber distal vom Humerus- bzw. Femurkopf amputiert; der Differenzierungsgrad der Knospen war verschieden. — Tabelle 3 gibt Anzahl und Verlauf der ausgeführten Operationen an: von je 34 ausgeführten Operationen an Vorder- und Hinterextremität heilen 25, bzw. 29 ein. Eine große Anzahl derselben werden durch zu kräftige Bewegungen der Tiere wieder abgestoßen, so daß nur je 23 Fälle der eingeheilten Transplantate weiterentwickelt werden. Nur in 2 Fällen wird das Transplantat resorbiert; 18, bzw. 17 der weiterentwickelten Transplantate bilden normalzehige erste Regenerate aus. Dabei haben wir ein sechszehiges und 4 vierzehige Regenerate von Hinterextremitäten noch als normalzehig mitgezählt. Die übrigen sieben Transplantate haben sich fast gar nicht weiterentwickelt, es sind höchstens ein bis zwei sehr schmale durchsichtige Zipfel entstanden; der weiße Hautring setzt sich deutlich gegen die Wirtshaut ab. Nach Amputation dieser zipfeligen Bildungen bleibt jede regenerative Blastembildung aus; offenbar ist die Innervation dieser Transplantate mangelhaft geblieben. Auch die Ausbildung der Extremitäten, deren Autopodien eine normale Zehenzahl entwickelt haben, entspricht nicht derjenigen einer Extremität an orthotoper Stelle. Die Extremitäten bleiben kurz und sind verhältnismäßig sehr breit, sodaß das Autopodium reichlich die halbe Länge der ganzen Extremität einnimmt. Die Proportionen des Autopodiums entsprechen mehr oder weniger denjenigen normaler Autopodien, doch bleiben die einzelnen Phalangen kurz und breit. Eine sichtbare Ausbildung des Kniegelenks

Tabelle 3. *Heterotope Transplantationen von weißen Knospen auf pigmentierte Wirte. Knospen mit Basis.*

	Insgesamt ausgeführt	Eingeheilt	Resorbiert	Weiter entwickelt	I. Autopodium normalzehig	I. Regenerat weiß geblieben	Transpl. im Laufe des Versuchs chim. geworden
Vorderextremität	34	25	2	23	18	18	7
Hinterextremität	34	29	—	23	17	17	9

wurde in keinem Fall beobachtet, obwohl immer im Stylopodium amputiert worden war. Auch nach der vollständigen Ausbildung bleibt das Längen- und Größenwachstum der Transplantatextremität bei weitem hinter demjenigen an orthotoper Stelle zurück. In einem Fall wurde das Wachstum eines heterotopen Transplantates längere Zeit hindurch ohne Amputation beobachtet: Das Transplantat war in das Gebiet einer exstirpierten Ortsextremität implantiert worden. Dicht neben dem Transplantat entstand ein Ortsregenerat, welches bald zu normaler Größe und Form heranwuchs; an der Basis des Ortsregenerates bildet sich eine kleinere zweite Extremität; auch diese entwickelt sich harmonisch. Die Tabelle 4 gibt periodisch die Wachstumszahlen der drei Extremitäten innerhalb von 5 Monaten an. Die Zahlen lassen erkennen, daß das Transplantat regelmäßig, wenn auch nicht entsprechend einer Ortsextremität wächst.

Aktive Bewegungen sind bei heterotopen Transplantaten in keinem Fall beobachtet worden; bei einem Fall war ein rhythmisches Hin- und Herpendeln auffällig, das, da auf die Seitenlinie und das große seitliche Blutgefäß transplantiert wurde, vielleicht auf die Blutpulsation zurückgeführt werden kann.

Tabelle 4. *Wachstumszahlen eines Wirtes, des heterotopen Transplantats und des Ortsregenerates zum Vergleich.*

Länge in cm: von	Wirt	Transplantat	Ortsregenerat	Doppelbildung des Ortsregenerates
Bei der Operation . . .	7	0,7	—	—
Nach 22 Tagen	—	0,6	0,7	0,375
Nach 3 Monaten	9,5	0,7	1,5	1,4
Nach 5 Monaten	11	0,925	1,9	1,6

Ob näher oder weiter entfernt vom Extremitätengebiet verpflanzt wurde, hatte auf die Ausbildung des Transplantats keinen Einfluß, selbst wenn dicht neben der Extremität implantiert wurde, entsprach die Entwicklung der Knospe durchaus derjenigen von Transplantaten auf der Seitenwand. Die Entwicklung scheint nur dann besser zu werden, wenn das Transplantat größere Teile des Plexus an sich zu ziehen vermag und damit die Ausbildung der Ortsextremität hemmt oder ganz unterdrückt.

An der Ausbildung der heterotop mit Basis verpflanzten weißen Knospen hat sich in keinem Fall pigmentiertes Material beteiligt, die Autopodien bleiben alle rein weiß; erst im Lauf der sukzessiven Regeneration beteiligt sich pigmentiertes Material bei etwa $^1/_3$ aller Transplantate.

Verlauf der sukzessiven Regenerationen.

a) Rein weiße Transplantate ohne Zuschuß von Wirtsmaterial.

Tabelle 5 gibt die Anzahl der ausgebildeten Regenerate an. Die Tabelle ist nach der Zehenzahl der sukzessiven Regenerate geordnet in der Form,

Tabelle 5. *Übersicht über die Zehenentwicklung der weiß gebliebenen heterotopen Transplantate mit Basis im Laufe der sukzessiven Regeneration.*

	Zus.	Anzahl der Autopodien mit Zehen					Chim. gew.	Fix.	Tot.
		5	4	3	2	1			
Vorderextremitäten.									
I. Regenerate . . .	23	—	18	–	2	3	—	—	—
II. Regenerate . . .	23	—	5	3	1	—	6	3	5
III. Regenerate . . .	9	–	—	3	3	—	1	—	2
IV. Regenerate . . .	6	—	—	3	1	—	—	2	—
V. Regenerate . . .	4		2	—	1	—	—	1	—
VI. Regenerate . . .	3	—	1	1	—	—	—	1	—
VII. Regenerate . . .	1	—	—	1	—	—	—	(1)	—
Hinterextremitäten.									
I. Regenerate . . .	22	16	4	–	2	—	—	—	—
II. Regenerate . . .	22	—	3	3	1	1	6	3	5
III. Regenerate . . .	8	—	2	1	2	—	1	1	1
IV. Regenerate . . .	5	—	—	2	2	1	—	—	—
V. Regenerate . . .	5	—	1	1	—	1	—	1	1
VI. Regenerate . . .	3	–	—	—	1	—	—	2	—
VII. Regenerate . . .	1	—	—	1	—	—	(1)	—	—

daß die Anzahl der bei den einzelnen Regenerationen erhaltenen 1-, 2-, 3-, 4- und 5zehigen Regenerate angegeben wird. Regenerat I, d. h. das fertig ausgebildete Transplantat, ist in allen Fällen zunächst rein weiß, von der zweiten Regeneration ab beginnen einzelne Transplantate chimärisch zu werden. Diese wurden jeweils bei den einzelnen Regenerationen in der Tabelle in eine besondere Spalte eingesetzt und scheiden von da ab aus der Aufstellung der Tabelle aus, so daß in dieser nur rein weiße Regenerate angegeben werden. Der Verlauf der Regenerationen dieser Chimären weicht etwas von demjenigen rein weißer Transplantate ab und soll in einem besonderen Absatz angegeben werden.

Etwa zwei Monate nach der Transplantation der Knospe wurde im Zeugopodium des ausgebildeten Beinchens amputiert. Rechnet man in der Tabelle 5 die vierzehigen Regenerate von Hinterextremitäten noch als normalzehig, dann sind noch 8 Fälle von 17, d. h. etwa 47% der zweiten Regenerate normal. Die Transplantate wurden von jetzt ab regelmäßig amputiert, immer in Abständen von etwa 2 Monaten. Das dritte Regenerat besaß in keinem Fall eine herkunftsgemäß zu erwartende Zehenzahl, es war nur bei zwei Regeneraten von Hinterextremitäten vierzehig. Auch bei fast allen weiteren Regeneraten ist die Zahl der Zehen mehr oder weniger verringert, einzelne Zehen sind verwachsen oder streben zusammen, so daß eine zugespitzte Form des Autopodiums entsteht. Elemente des Basipodiums können fehlen oder verwachsen. In keinem Fall setzt die Regeneration aber ganz aus, es wird im schlechtesten Fall ein knorpeliger Zapfen gebildet. Die Güte der Regenerate schwankt, es besteht nicht etwa ein regelmäßiges Schlechterwerden, das folgende

Regenerat kann sehr viel besser geformt sein als das vorhergehende, ja, es kann sogar die ursprüngliche Zehenzahl wieder erreicht werden. Da an normaler Stelle beliebig oft und gut regeneriert werden kann, so müssen die oben geschilderten Mißbildungen offenbar durch ungünstige Verhältnisse hervorgerufen worden sein. Wesentlich scheint uns festzustellen, daß der Verlauf der einzelnen Regenerationen durchaus dem Normalen entspricht. In allen Fällen setzen die Blastembildung und die folgenden Stadien der Regeneration zu normaler Zeit ein, oft wird die normale Zehenzahl angelegt, gelangt dann aber nicht zur Ausbildung. An eine *Erschöpfung* des regenerativen Materials ist nicht zu denken, weil die Regenerationsfähigkeit nicht allmählich abnimmt, sondern oft nach schlechter Regeneration wieder normal gute eintritt.

Schon die Ausbildung der oben geschilderten heterotopen Regenerate zeigte, daß die Bedingungen zu ihrer Entwicklung nicht den normal günstigen entsprachen. Sie erlangten nur ein Minimum der ihrer Veranlagung entsprechenden Entwicklungsmöglichkeiten und zeigten eine sehr starke Abhängigkeit vom Zustand des Wirtes. Die Verschlechterung der Regeneration wurde in der Hauptsache durch ungünstige Beeinflussung der Wirtstiere (mangelnde Freßlust in der heißen Jahreszeit) verursacht. Hinzu kommt ein zweiter Faktor. Da die heterotopen Transplantate sehr kurz blieben, mußte wiederholt an distaler Stelle amputiert werden. Dies führte zu einer Verschlechterung der Regenerate. Wurde bei späteren Amputationen weiter proximal amputiert, so wurde die formale Ausbildung des Regenerates unter Umständen wieder besser, doch wuchs leicht pigmentiertes Material über das Transplantat, wie dies im folgenden Absatz geschildert werden soll.

Es folgt hier eine Fallbeschreibung.

AKs. 51, heterotop mit Basis, weiß auf pigmentiert.

11. 3. 29. Es wird eine weiße Extremitätenknospe mit Hautring in die linke Seitenwand, etwa in die Mitte zwischen Vorder- und Hinterextremität, transplantiert. Das Transplantat ist ein 20tägiges Regenerat einer Hinterextremität nach Amputation im distalen Teil des Stylopodiums. Die 5 Zehen der Knospe sind bereits angelegt.

18. 3. 29. 7 Tage nach der Transplantation (Abb. 7a) ist das Transplantat etwas zusammengefallen, die Zehenanlagen haben sich ganz zurückgebildet, das Gewebe ist im ganzen durchsichtiger geworden, aber noch rein weiß, der noch kräftig weiße Hautring wird von einer trüben durchsichtigen Schicht umhüllt.

25. 4. 29. 75 Tage nach der Transplantation (Abb. 7b) ist der Wirt 7,2 cm lang. Es hat sich ein sehr gut geformtes fünffingeriges Autopodium gebildet. Das Gewebe des ganzen Transplantates ist durchsichtiger geworden, aber rein weiß. Der Hautring ist als kompaktere Schicht gut zu unterscheiden. Es wird bei der jetzt vorgenommenen ersten Amputation genau das Autopodium amputiert.

18. 7. 29. 54 Tage nach der ersten Amputation hat sich ein vierzehiges zweites Autopodium entwickelt. Die Zehen sind mißgestaltet und neigen zusammen. Das Gewebe ist rein weiß. Es wird zum zweitenmal amputiert und zwar im distalen Teil des Zeugopodiums, etwas proximaler als bei der ersten Amputation, dabei bleibt ein Stumpf von 4,5 mm Länge.

17. 9. 29. 60 Tage nach der zweiten Amputation hat sich ein vierstrahliges drittes Autopodium entwickelt. Die 4 Zehen sind sehr kurz und gleich lang; eine bessere Ausbildung des Autopodiums ist nicht mehr zu erwarten. Das Gewebe ist rein weiß. Es wird zum drittenmal amputiert, dabei bleibt ein Stumpf von 5,5 mm Länge.

22. 10. 29. 35 Tage nach der dritten Amputation hat sich ein dreizehiges viertes Autopodium gebildet. Das Gewebe ist rein weiß, aber sehr durchsichtig. Nach der jetzt erfolgten vierten Amputation bleibt wieder ein Stumpf von 5,5 mm Länge.

13. 11. 29. 22 Tage nach der vierten Amputation hat sich ein vierzehiges fünftes Autopodium gebildet. Das Gewebe ist rein weiß. Es wird zum fünftenmal amputiert, und zwar sehr weit distal, so daß ein Stumpf von 6,5 mm Länge bleibt.

11. 1. 30. 59 Tage nach der fünften Amputation hat sich ein sechstes Autopodium mit nur zwei Zipfeln gebildet. Das Gewebe ist rein weiß. Es wird zum sechstenmal amputiert, dabei bleibt ein Stumpf von 5 mm Länge. Die Haut wird ein wenig eingerissen, um durch das wiederholte distale Amputieren etwa entstandene Epithelwucherungen zu entfernen.

a b c

Abb. 7a—c. Heterotopes, weißes Transplantat mit Basis. Es werden 7 rein weiße Regenerate gebildet, am 8. Regenerat beteiligt sich pigmentiertes Material. a Knospe, 7 Tage nach der Transplantation; b I. Regenerat; c VIII. Regenerat.

13. 5. 30. 4 Monate nach der sechsten Amputation hat sich ein siebentes Regenerat ausgebildet, das Autopodium hat drei Zehen angelegt, die mittlere ist im Wachstum gehemmt worden. Das Gewebe des Regenerats ist rein weiß, aber stark durchsichtig. Auf dem Hautring ist ein schmaler Sektor pigmentierten Materials distalwärts vorgewachsen. Es wird zum siebentenmal amputiert und zwar weiter proximalwärts im Stylopodium des Transplantats, es bleibt ein Stumpf von 5 mm Länge.

18. 7. 30. 2 Monate nach der siebten Amputation (Abb. 7c) hat sich ein dreizehiges achtes Autopodium gebildet. Das Transplantat ist chimärisch geworden. Es ist eine dicke Schicht pigmentierten Materials von der Unterseite her über einen dorsalen Sektor des Transplantates gewachsen; ebenso ist ein kleiner Sektor der Ventralseite pigmentiert. Das Transplantat wird fixiert. Der Wirt ist jetzt 14, das Transplantat 0,98 cm lang.

Zusammenfassung: Es wurden in $16^1/_2$ Monaten an heterotoper Stelle 8 Regenerate gebildet, von diesen waren die 7 ersten rein weiß. Erst bei der achten Regeneration dringt pigmentiertes Material von der Basis her auf das Transplantat vor. In seinem Bereich zeigen Epidermis und Corium Chromatophoren. Der Amputationsstumpf ist immer verhältnismäßig groß geblieben. Die Güte der Regenerate war verschieden, normale Zehenzahl wurde nur zu Anfang der Experimentserie erhalten. Dies ist jedoch nicht auf Erschöpfung der Regenerationspotenz, sondern offensichtlich auf Ernährungsschwäche und die häufig sehr weit distal gelegene Amputationsebene zurückzuführen.

β) Verlauf der sukzessiven Regeneration mit Zuschuß von Wirtsmaterial.

In der Tabelle 6 sind die Fälle angeführt, bei denen das Transplantat im Laufe der sukzessiven Regenerationen chimärisch wird. Im ganzen sind es 16 Fälle von den in der Tabelle 4 angeführten 46 Transplantaten. In der Tabelle 6 werden die Transplantate, solange sie noch rein weiß sind, eingeklammert angegeben.

Tabelle 6. *Übersicht über die Zehenbildung der heterotopen Transplantate mit Basis, die im Laufe der sukzessiven Regeneration chimärisch werden.*

	Zus.	Anzahl der Autopodien mit Zehen					Fix.	Tot.
		5	4	3	2	1		
Vorderextremitäten.								
I. Regenerate . . .	(6)	—	—	—	—	—	—	—
	1	–	(5)	1	(1)	–	—	—
II. Regenerate . . .	(1)	—	(1)	—	—	—	—	—
	6	–	2	2	2		—	—
III. Regenerate . . .	3		—		3	—	4	—
IV. Regenerate . . .	2	—		—	2	—	1	—
V. Regenerate . . .	1	—	—		1	—	1	—
VI. Regenerate . . .	1	—	—		1	—	—	
VII. Regenerate . . .	1		—	—	1	—	(1)	—
Hinterextremitäten.								
I. Regenerate . . .	(9)	(4)	(4)		(1)	—	—	—
II. Regenerate . . .	(2)	—	(1)	(1)	—	—	—	—
	5		1	3	—	1	–	
III. Regenerate . . .	(1)		(1)	—	—		—	—
	3	—	—		3	—	2	—
IV. Regenerate . . .	(1)		—	(1)	—	—		—
	3	—	—	1	2	—	—	—
V. Regenerate . . .	(1)	—	(1)	—	—	–	—	—
	2	—	—	—	2	—	1	—
VI. Regenerate . . .	(1)		—	—	(1)	—	2	–
VII. Regenerate . . .	(1)	—		(1)		—	—	—
VIII. Regenerate . . .	1			1			(1)	—

Das Einsetzen der Pigmentation und ihr Fortschreiten kann immer makroskopisch von außen her beobachtet werden, und zwar setzt die Pigmentation immer an der Basis des Transplantats in den äußersten Hautschichten ein. Das erste Auftreten des Pigments kann auf verschiedener Weise beginnen. Namentlich bei Transplantaten, bei denen der Hautring nicht ganz vollständig war, vollzieht sich die Pigmentierung sehr rasch. Es verbreitet sich zunächst eine sehr zarte Schicht ganz lose verteilten Pigments von der Basis her fleckenweise über das ganze Transplantat, so daß dieses wie punktiert erscheint. Die Pigmentschicht wird allmählich dichter und fester und es pigmentieren sich offenbar auch tiefer gelegene Schichten. Durch die mit der Amputation verbundene

Wachstumsanregung wird das Eindringen des Pigments erleichtert; das sich neu bildende Regenerat kann schneller pigmentiert sein als der schon mehr ausdifferenzierte Zellen enthaltende Stumpf. Allmählich erscheint das Transplantat von außen normal dunkel, nur stellenweise kann man Stellen erkennen, bei denen vom Inneren her helleres Gewebe durchscheint. Namentlich die Zehenspitzen erscheinen oft heller. Bei anderen Fällen beginnt die Pigmentation, indem zunächst nur ein schmaler Sektor pigmentierten Materials vordringt, und sich, allmählich breiter werdend, über das ganze Transplantat erstreckt. Das pigmentierte

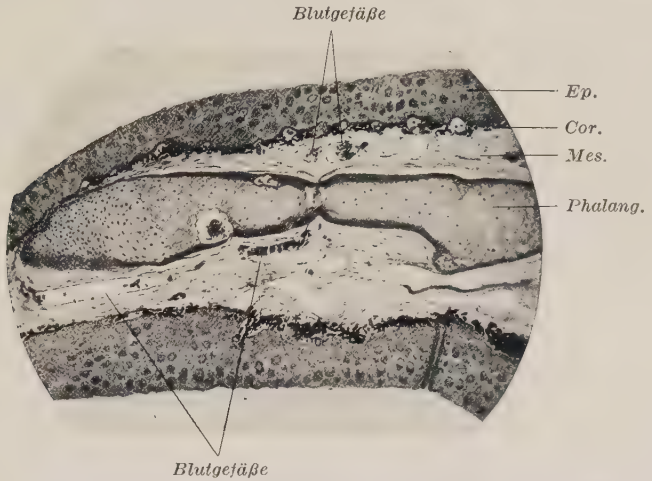

Abb. 8. Längsschnitt durch eine Phalange eines heterotopen, weißen Transplantates mit Basis, das sich im Laufe der Regenerationen normal dunkel pigmentiert. Das Corium ist stark pigmentiert, das Mesenchym ist pigmentfrei (Blutgefäße!).

Material erscheint dann von Anfang an normal dunkel und typisch gefleckt und ist nur an der Spitze seiner Ausbreitung heller und ungleichmäßig pigmentiert. Es umfaßt anscheinend nur Epidermis und Corium, also Haut, und scheint nicht ins Mesoderm einzudringen. Der Vorgang der Pigmentierung kann sehr langsam vor sich gehen; er setzt häufig erst lange Zeit nach der Transplantation ein, häufig gerade dann, wenn lange Zeit nicht amputiert worden war. Wird innerhalb des pigmentierten Sektors amputiert, so ist meistens der größte Teil des Regenerats pigmentiert, da das Wachstum des pigmentierten Materials stärker ist, als dasjenige des Transplantats. Das Endergebnis der Pigmentierung ist immer dasselbe: die Transplantate erscheinen von außen normal dunkel; die Schnitte durch solche pigmentierte, ursprünglich weiße Transplantate zeigen aber, daß auch hier ähnlich wie es für die basislosen Transplantate beschrieben wurde, nicht alle Gewebe gleichmäßig pigmentiert sind. Auch Transplantate, die schon seit mehreren Amputationen makroskopisch normal dunkel erscheinen, sind im Mesoderm auch des

Regenerats bis auf vereinzelte kleine Sektoren, die an die Haut anschließen, weiß. Die Grenze zwischen Haut und Mesenchym ist nicht scharf zu unterscheiden, doch sind die zentralen Gewebe der Transplantate rein weiß; sie sind von zahlreichen Blutgefäßen durchzogen, die in ihrer Umgebung keinerlei Pigment aufweisen.

Die Photographie Abb. 8 zeigt einen Längsschnitt durch eine Zehe eines III. Regenerates eines heterotopen weißen Transplantats. Das Transplantat begann bereits nach seiner Ausbildung sich zu pigmentieren und erschien nach der zweiten Regeneration normal dunkel. Im Schnitt sind Epidermis und Corium stark pigmentiert. Das Mesoderm ist weiß, die großen Blutgefäße, welche das Regenerat durchziehen, zeigen in ihrer Umgebung kein Pigment.

Die Ausgestaltung der sukzessiven Regenerate pigmentierter Transplantate ist sehr viel schlechter als diejenige der weiß gebliebenen Transplantate. Man erhält den Eindruck, als ob ein fester Hautmantel die Transplantate einhüllt und die Formbildung des Regenerates hemmt. Hat pigmentiertes Gewebe das Transplantat ganz umwachsen, so daß es ganz normal dunkel erscheint, so ist eine mehrgliedrige Ausbildung des Autopodiums nicht mehr zu erreichen; solche Transplantate wurden mehrmals an proximaler Stelle amputiert und bildeten jeweils ein zweizipfeliges Regenerat, dessen Zipfel meist kaum auseinander differenziert waren. Mehrmals trat eine Form des Autopodiums auf wie sie Abb. 9 zeigt; es scheint, als ob das Regenerat unterhalb der Zehen zusammengepreßt würde. Die weiß gebliebenen Zehenspitzen können aus der pigmentierten Hautschicht hervorragen. Trotz der schlechten formalen Ausgestaltung wachsen die Transplantate teilweise ganz beträchtlich; die Annahme, daß gerade schwächere, wenig bildungsfähige Transplantate überwachsen werden und die Formbildung chimärischer Transplantate aus diesem Grunde weniger gut ist, ist deshalb wenig wahrscheinlich.

Abb. 9.

Es sollen hier 2 Fälle näher beschrieben werden.

AKs. 76, heterotop mit Basis, weiß auf pigmentiert.

21. 2. 29. Es wird eine weiße Extremitätenknospe mit Hautring heterotop links seitlich in die Mitte zwischen Vorder- und Hinterextremität implantiert. Ventro-kaudal fehlt ein Stück des Hautringes. Das Transplantat ist ein 17tägiges Regenerat einer linken Hinterextremität, die im proximalen Teil des Stylopodiums amputiert worden war.

12. 4. 29. 22 Tage nach der Transplantation (Abb. 10a) hat sich die Knospe etwas zurückgebildet, es ist noch kein Wachstum eingetreten. Das Gewebe ist rein weiß, der Hautring wird von einer trübgrauen Schicht umhüllt.

27. 5. 29. 67 Tage nach der Transplantation, hat sich ein gut geformtes fünffingeriges Autopodium entwickelt (Abb. 10b). Das Gewebe der Transplantatextremität ist rein weiß, auf dem Hautring sind einzelne Melanophoren lose verteilt. Der Wirt ist jetzt 7,4 cm lang. Das erste Autopodium wird amputiert.

13. 7. 29. 47 Tage nach der ersten Amputation hat sich ein vierzehiges Autopodium gebildet (Photo-Abb. 10c). Das Regenerat erscheint normal dunkel

pigmentiert, der Extremitätenstumpf ist heller, namentlich an seiner Basis sind einzelne helle Stellen erhalten geblieben, der Hautring ist nur oberflächlich lose pigmentiert. Es wird zum zweitenmal amputiert.

23. 9. 29. 71 Tage nach der zweiten Amputation, hat sich ein sehr schlecht geformtes drittes Regenerat gebildet. Das Autopodium besitzt nur zwei Zipfel, die kaum auseinander differenziert sind. Das Transplantat erscheint ziemlich dunkel, aber nicht normal dunkel pigmentiert. An der Basis der Extremität sind noch hellere Stellen zu unterscheiden; die Zehenspitzen sind hell. Der ganze Hautring ist noch sehr wenig dicht pigmentiert. Das dritte Autopodium wird amputiert.

5. 11. 29. 41 Tage nach der dritten Amputation hat sich wieder ein zweizipfeliges Regenerat ausgebildet (Abb. 10d). Die Zipfel sind sehr kurz und verzerrt gewachsen. Die Transplantatextremität erscheint normal dunkel pigmentiert; der



Abb. 10. Heterotopes, weißes Transplantat mit Basis. Während der Ausbildung der Transplantatknospe pigmentiert sich der Hautring des Transplantates. Die weiteren Regenerate erscheinen bis auf kleine Stellen normal dunkel pigmentiert. a Knospe, 22 Tage nach der Transplantation; b I. Regenerat; c II. Regenerat (Photo); d IV. Regenerat.

Hautring ist streifenweise in konzentrisch nach dem Transplantat hingerichteten Linien dunkel pigmentiert. Es wird proximaler, im Zeugopodium, zum viertenmal amputiert.

11. 1. 30. 67 Tage nach der vierten Amputation, hat sich ein fünftes zweizipfeliges Regenerat gebildet. Die zwei Zipfel differenzieren sich kaum auseinander. Der größte Teil des Transplantates ist normal dunkel pigmentiert, nur der Hautring und eine kleine Stelle an der Basis der Extremität erscheinen noch heller. Kurz vor der Spitze hebt sich das pigmentierte Material deutlich ab, die Zehenspitzen ragen weiß daraus hervor. Die Transplantatextremität wird fixiert. Der Wirt ist jetzt 13,25 cm, das Transplantat 1 cm lang.

In den Schnitten sind Epidermis und Corium sehr stark pigmentiert. Die mesenchymale Zone ist sehr schmal, und es ist daher schwierig genaue Feststellungen zu machen, doch scheint die zentrale Zone des Transplantates weiß geblieben zu sein, hierfür sprechen auch die makroskopisch gemachten Beobachtungen sehr deutlich.

Zusammenfassung: Es wurden fünf Regenerate entwickelt, von denen die vier letzten mehr oder weniger stark pigmentiert waren; der Hautring zeigt bereits beim ersten Regenerat eine geringe Pigmentierung, doch sind die Autopodien schneller dunkel pigmentiert als Stumpf und Hautring. Die Qualität der Regenerate ist von der dritten Regeneration an auffallend schlecht.

AKs. 110, heterotop mit Basis, weiß auf pigmentiert.

19. 3. 29. Es wird eine weiße Extremitätenknospe etwas oberhalb der linken Hinterextremität mit Hautring verpflanzt. Das Transplantat ist ein 28tägiges

Regenerat einer Vorderextremität, die im proximalen Teil des Stylopodiums amputiert worden war. Die 4 Zehen der Knospe sind bereits differenziert.

30. 5. 29. 41 Tage nach der Transplantation hat sich ein vierzehiges gutgeformtes Autopodium entwickelt (Abb. 11a). Das Gewebe ist rein weiß. Es wird zum erstenmal amputiert.

4. 7. 29. 35 Tage nach der ersten Amputation hat sich ein vierzehiges zweites Regenerat entwickelt (Abb. 11b). Das Gewebe ist rein weiß. Es wird zum zweitenmal amputiert.

23. 9. 29. 80 Tage nach der zweiten Amputation ist der Wirt in sehr schlechtem Zustand. Es hat sich ein sehr schlecht geformtes, aus nur zwei schmalen Zipfeln bestehendes drittes Regenerat entwickelt (Abb. 11c). Das Gewebe ist sehr durchsichtig weiß; an der Basis wachsen zwei sehr schmale Sektoren pigmentierten Materials distalwärts. Es wird zum drittenmal amputiert.

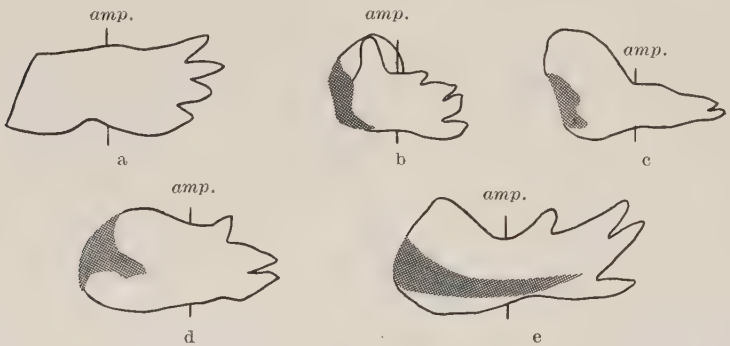

Abb. 11a—e. Heterotopes, weißes Transplantat mit Basis. Es werden 5 Regenerate gebildet, von der zweiten Regeneration ab beteiligt sich pigmentiertes Material, welches sich immer mehr ausbreitet. a I. Regenerat; b II Regenerat; c III. Regenerat; d IV. Regenerat; e V. Regenerat.

4. 11. 29. 42 Tage nach der dritten Amputation hat sich ein harmonisch geformtes dreizehiges Autopodium gebildet (Abb. 11d). Das Regeneratsgewebe ist rein weiß und fest. Das vorwachsende pigmentierte Material hat sich zu einem breiteren Sektor vereinigt, der sich etwa über das basale Drittel der Extremität erstreckt. Es wird zum viertenmal amputiert.

11. 1. 30. 68 Tage nach der vierten Amputation hat sich ein sehr gut geformtes vierzehiges fünftes Autopodium entwickelt (Abb. 11e). Das Autopodium ist rein weiß und fest, bis auf einen schmalen pigmentierten Sektor, der jetzt bis in das Autopodium hineinreicht. Es wird zum fünftenmal amputiert.

Nachdem das Tier schon längere Zeit keine Freßlust mehr zeigt, stirbt es am 11. 3. 30. Der Wirt ist 8 cm, das Transplantat 0,6 cm lang. Die Haut war bereits größtenteils mazeriert; das Regenerat hat drei Zehen ausgebildet, das pigmentierte Material hat sich offenbar weiter ausgebreitet. Ein großer Teil der Haut des Regenerats war pigmentiert. Das Gewebe des Transplantats hebt sich sehr deutlich von dem dunkleren des umgebenden Wirtsmaterials ab.

Zusammenfassung: Es werden sechs Regenerate gebildet, deren Qualität sehr verschieden ist, offenbar durch den schwankenden Allgemeinzustand des Wirts verursacht. Das dritte Regenerat entwickelt nur zwei Zehen aus sehr schlecht gebildetem durchsichtigem Gewebe, während das fünfte Regenerat in bezug auf Gestalt und geweblichen Aufbau wieder demjenigen eines normalen Autopodiums entspricht. Die Fähigkeit zur Ganzbildung

geht nicht verloren. Von der dritten Regeneration an beginnt pigmentiertes Material auf das Transplantat vorzuwachsen, doch dringt dieses nur sehr langsam vor; vom Transplantatgewebe her werden offenbar sehr starke Widerstände entgegengesetzt. Es war im Gebiet der Hinterextremität transplantiert worden, trotzdem entwickelt sich das Transplantat nicht besser als heterotope Transplantate auf der Seitenwand.

2. Pigmentierte Transplantate mit Basis auf weißen Wirten.

Der Verlauf der heterotopen Transplantationen von pigmentierten Knospen auf weiße Wirte entsprach demjenigen bei den reziproken Transplantationen. Es wurden deshalb nur wenige Operationen ausgeführt. Tabelle 7 gibt eine Übersicht über den Verlauf des Experimentes bei den zehn Fällen, die sich weiterentwickelt haben. Die formale Ausgestaltung der Knospen gleicht der weiter oben für heterotope weiße Transplantate beschriebenen. 6 von 10 Autopodien entwickeln herkunftsgemäß 4, bzw. 5 Zehen; ein 7. Autopodium wird nach der ersten Amputation normalzehig. Die Güte der sukzessiven Regenerate nimmt sehr bald ab, nur eins der drei vielfach amputierten Transplantate bildet noch einmal seine ursprüngliche Zehenzahl aus.

Tabelle 7. *Übersicht über die Zehenbildung der sukzessiven Regenerate der heterotop mit Basis verpflanzten pigmentierten Knospen auf weißen Wirten.*

	Zus.	Anzahl der Autopodien mit Zehen					Fix.	Tot.
		5	4	3	2	1		
I. Regenerate . . .	10	2	4	3	—	1	—	—
II. Regenerate . . .	7	1	1	2	1	2	—	3
III. Regenerate . . .	4	—	2	1	—	1	3	—
IV. Regenerate . . .	3	—	—	1	2	—	1	—
V. Regenerate . . .	3	—	1	—	2	—	—	—
VI. Regenerate . . .	1	—	–	—	1	—	2	—
VII. Regenerate . . .	1	–	—	1	—	—	(1)	—

Die Neigung zur Chimärenbildung scheint bei pigmentierten Transplantaten sehr viel stärker zu sein als bei weißen, wie namentlich weiter unten bei den orthotopen Transplantaten festgestellt werden soll. Die Deutung der Pigmentverhältnisse bei pigmentierten Transplantaten auf weißen Wirten ist nicht so einfach. Einmal besteht die Möglichkeit, daß pigmentationsfähige Zellen, durch die Transplantation und die damit verbundenen veränderten Sekretionsverhältnisse veranlaßt, degenerieren oder in der Weise pathologisch beeinflußt werden, daß sie nicht mehr ausreichend Pigment bilden können. So z. B. kommen große, auffallend weiß glänzende Stellen an sonst normal dunkel pigmentierten Transplantaten vor. Anscheinend waren hier keine Melanophoren, wohl aber Xantoleukophoren und vielleicht auch Guanophoren entwickelt. Der Kontrast dieser zu den dunklen Hautstellen war sehr viel stärker als

es derjenige zwischen dunklen und helleren Stellen der typisch gefleckten Haut ist. Werden Periklinalchimären gebildet, so ist nicht immer mit Sicherheit zu unterscheiden, wie stark die weiße Hüllschicht ist, d. h. ob sie außer der Epidermis auch noch tiefer gelegene Hautstellen umfaßt. Die Epidermis aller heterotopen pigmentierten Transplantate war schon bei der ersten Protokollation nach der Transplantation weiß. Die weiße Hüllschicht war zunächst sehr schmal und die Transplantate erschienen normal dunkel; im Laufe der Versuche wurde die Hüllschicht dichter. Die Pigmentschicht war bei allen Transplantaten einheitlich gleichmäßig dunkel, so daß im Corium Pigment enthalten sein mußte. Irgendwelche Fleckung der Haut war jedoch nicht festzustellen. Nur bei einem der Transplantate war ein Teil der Basis ganz weiß, so daß mit Sicherheit gesagt werden kann, daß an dieser Stelle Epidermis, Corium und Mesenchym aus Wirkmaterial gebildet worden waren. Wie weiter unten genauer beschrieben werden soll, war bei diesem Transplantat auch bei wiederholter ganz proximaler Amputation nur eine zweizipfelige Ausbildung des Regenerats zu erreichen. Trotzdem Wirt und Transplantat sehr stark während dieser Regenerationen wuchsen. Es müssen auch hier, ähnlich wie bei chimärischen weißen Transplantaten, Faktoren bestehen, welche die Extremitätenbildung hemmen.

Die Art des Vordringens des weißen Materials konnte bei pigmentierten Transplantaten nicht beobachtet werden; schon bei der ersten Protokollation ist eine weiße Hüllschicht mehr oder weniger deutlich zu erkennen. Bei allen heterotopen Transplantaten konnte nach der Transplantation zunächst eine Reduktion von Transplantatmaterial beobachtet werden; es verbreitet sich um die Basis der Transplantate eine unregelmäßig pigmentierte Zone, ähnlich den pigmentierten Flecken, die nach gänzlicher Reduktion entstanden; nach der Ausbildung des Transplantats oder auch schon früher verändert sich diese Zone nicht mehr. Auch äußerlich ist an den einzelnen Transplantaten nach der Einheilung immer zunächst ein Zusammenfallen zu bemerken, sowohl bei pigmentierten als auch bei weißen Transplantaten.

Es folgt eine Fallbeschreibung:

AW. 64, heterotop mit Basis, pigmentiert auf weiß.

14. 5. 29. Der Wirt ist 3,4 cm, der Spender etwa 6 cm lang. Eine 14tägige pigmentierte Vorderextremitätenknospe wird heterotop nahe der Hinterextremität auf die linke Seitenwand transplantiert. Der Hautring ist unvollständig.

6. 6. 29. 23 Tage nach der Transplantation hat sich ein dreizehiges Autopodium gebildet (Abb. 12a). Sein Kern ist gleichmäßig, aber hell pigmentiert, die Epidermis ist weiß. Das erste Autopodium wird am 13. 6., einen Monat nach der Transplantation, amputiert.

20. 7. 29. 37 Tage nach der ersten Amputation ist ein zweites schlecht geformtes Autopodium entstanden. Vier Zehen waren angelegt, sind aber teilweise verwachsen. Die Epidermis ist weiß; der Kern des Transplantats erscheint noch immer gleichmäßig, aber sehr hell pigmentiert. Es wird zum zweitenmal amputiert.

1. 11. 29. $3^1/_2$ Monate nach der zweiten Amputation hat sich wieder ein vierzehiges, aber nicht sehr gut geformtes Autopodium entwickelt (Abb. 12 b). Die Unterseite des dritten Regenerates ist ganz hell; auch auf der Außenseite der Hand ist eine unpigmentierte Stelle zu unterscheiden. Die übrigen Teile der Außenseite und die Unterseite der Zehen sind gleichmäßig dunkel pigmentiert. Das ganze Transplantat ist von einer dicken weißen Hüllschicht umgeben, an der sicher Epidermis und Corium beteiligt sind. Diese Art der Pigmentierung bleibt im Lauf der folgenden Regenerationen unverändert erhalten. Um das Transplantat hat sich in der Wirtshaut eine unregelmäßig pigmentierte Zone gebildet, der Zeitpunkt ihrer Entstehung wurde nicht genau beobachtet. Es wird zum drittenmal amputiert.

16. 12. 29. 45 Tage nach der dritten Amputation ist ein nur zweizipfeliges viertes Autopodium entstanden. Der radiale Zipfel besteht aus drei Zehen. Es wird zum viertenmal amputiert.

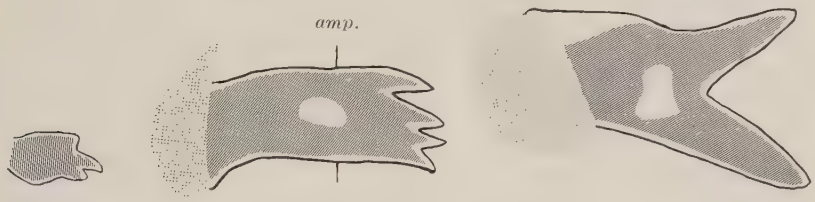

Abb. 12 a—c. Heterotopes pigmentiertes Transplantat mit Basis; es werden 6 schlecht geformte Regenerate gebildet, an denen weißes Material in Epidermis, Corium und an Stellen des Mesenchyms beteiligt ist. a I. Regenerat; b III. Regenerat; c V. Regenerat.

18. 2. 30. 63 Tage nach der vierten Amputation hat sich wieder ein zweizipfeliges Autopodium gebildet (Abb. 12c). Auch im radialen Zipfel ist nur eine Phalangenreihe zu unterscheiden. Es wird zum fünftenmal amputiert, und zwar sehr weit proximal.

17. 7. 30. 5 Monate nach der fünften Amputation hat sich ein zweizipfeliges sechstes Autopodium gebildet. Die Ausgestaltung des Autopodiums entspricht ganz derjenigen des fünften Autopodiums. In diesem Zustand wird das Transplantat 14 Monate nach der Transplantation fixiert. Der Wirt ist jetzt 14,3 cm, das Transplantat 1,2 cm lang.

In den Schnitten ist die Epidermis pigmentfrei; im ganzen dorsalen Bereich, d. h. in der Außenseite der Transplantathand ist Pigment unregelmäßig verteilt, der basale ventrale Teil des Transplantates ist rein weiß. Erst etwa bei Beginn der Zehen (des Regenerates) ist auch im ventralen Teil des Transplantates Pigment enthalten.

Zusammenfassung: Es wurden an heterotoper Stelle sechs pigmentierte Regenerate gebildet, deren Qualität von Anfang an schlecht ist. Die Pigmentation ist stark aufgehellt. Epidermis, ein Teil des Coriums und der ventrobasale Teil des Mesoderms bestehen von der dritten Regeneration an aus rein weißem Material. Das ganze Mesoderm des jeweiligen Regenerates besteht aus pigmentiertem Material. Offenbar ist schon bei der Entwicklung des Transplantats Wirtsmesenchym in die Knospe eingedrungen, welches nur allmählich das pigmentierte Material ganz aus seinem Bereich verdrängt.

B. Orthotope Transplantationen.

a) Weiße Transplantate mit Basis auf pigmentierten Wirten.

Ausbildung der Transplantate.

Tabelle 8 gibt den Verlauf der Versuche an. Da sich bereits bei der ersten Versuchsserie von 10 Tieren vier Transplantate zu ausgezeichnet geformten, rein weißen Extremitäten entwickelten, konnte von weiteren Operationen abgesehen werden. Drei der günstig eingeheilten Transplantate erhielten offenbar die gesamte Extremitätennervatur, sie entwickelten sich etwa zu ihrer veranlagten Größe, so daß die Transplantatextremität zunächst größer war als die entsprechende Wirtsextremität. Auch das orthotope Transplantat wirkt dadurch, daß der basale Teil der Extremität fehlt, verhältnismäßig breit und kurz. Das entwickelte Autopodium ist normal gestaltet. Doppelbildungen sind vielfach vorhanden, diese entsprechen meist Ortsbildungen. Neben der bestentwickelten Transplantatextremität ist keine Doppelbildung entstanden; bei zwei Fällen entsteht neben dem Transplantat je eine sehr kleine ein- oder zweizipfelige Bildung, die sich nicht weiter entwickelt; bei dem vierten Fall (AKs. 152) setzt die Ausbildung einer zweiten Extremität erst ein, nachdem das Wachstum des Transplantats bereits begonnen hat. Sie entsteht kaudal dorsal des Transplantats, überwächst dieses diagonal und liegt bei ihrer Fertigstellung kranial vom Transplantat. Die Richtung ihrer Achsen ist ortsgemäß, während das Transplantat um etwa 150° gedreht inseriert. Es handelt sich bei dieser Bildung wohl nicht um eine Doppelbildung des Transplantats, sondern um ein Ortsregenerat, wie aus der Art ihrer Entstehung hervorgeht.

Drei der Transplantatextremitäten funktionieren, und zwar herkunftsgemäß, wirtsseitenverkehrt, entsprechend der Orientierung der ausgebildeten Extremität; auffallend ist besonders die Gegenbewegung von Ortsregenerat und Transplantat bei AKs.152, die sich bei jeder Schwimmbewegung aufeinander zu bewegen. Diese Art der Funktion entspricht den Annahmen, die P. Weiss (1928) in seiner „Resonanztheorie" über die Funktionsrichtung wirtsseitenverkehrt implantierter Transplantate macht.

Tabelle 8. *Übersicht über den Verlauf der Versuche nach orthotoper Transplantation mit Basis.*

	Weiße Transplantate auf pigmentierten Wirten	Pigmentierte Transplantate auf weißen Wirten
Insgesamt ausgeführt	10	30
Eingeheilt	5	19
Normalzehige I. Autopodien	3 + 1	15
Durch das Transplantat gehemmte Ortsregenerate wurden ausgebildet	3	7
Ortsregenerate, die das Transplantat verdrängen, wurden ausgebildet	1	2
Doppelbildungen	(= 4)	(= 9)

Sukzessive Regenerationen.

Tabelle 9 gibt eine Übersicht der sukzessiven Regenerationen der vier Fälle weißer orthotoper Transplantation. Bei AKs. 143 wurde eine Hinterextremitätenknospe implantiert, bei den drei übrigen Fällen Vorderextremitäten; zwei der Transplantate werden allmählich, ähnlich, wie es für heterotope weiße Transplantate beschrieben wurde, chimärisch; in der Tabelle sind die chimärischen Regenerate eingeklammert. Die vorübergehenden Verschlechterungen der Regenerate sind auf zu weit distal ausgeführte Amputationen zurückzuführen; sobald weiter proximal, im Zeugopodium amputiert wird, entstehen immer gut gebildete Regenerate.

Die Transplantate bestehen aus sehr festem, milchig-weißem, undurchsichtigem Gewebe; das Transplantatgewebe von AKs. 144 und 152 bleibt durch 8, bzw. 6 normal verlaufende Regenerationen unverändert und rein weiß. Der Amputationsstumpf konnte dabei auf eine minimale Länge von 1 mm, bei 4 mm Durchmesser beschränkt werden, ohne daß sich die Qualität und Pigmentierung des Gewebes änderte.

Tabelle 9. *Tabellarische Übersicht über den Verlauf der sukzessiven Regenerationen von vier weißen Transplantaten auf pigmentierten Wirten unter Berücksichtigung der Zehenzahl und Materialzusammensetzung (Einklammerung der Zahlen bedeutet, daß das Regenerat chimärisch geworden ist).*

	Zehenzahl bei			
	AKs. 143	AKs. 144	AKs. 152	AKs. 139
I. Regenerate	5	4	4	2
II. Regenerate	5	4	3	4
III. Regenerate	(4)	3	3	(4)
IV. Regenerate	(3)	3	4	(4)
V. Regenerate	(5)	4	4	—
VI. Regenerate	(5)	4	4	—
VII. Regenerate	—	4	—	—
VIII. Regenerate	—	4	—	—
IX. Regenerate	—	(4)	—	—

Es folgt hier eine Fallbeschreibung.

AKs. 144, orthotop mit Basis, weiß auf pigmentiert.

11. 10. 29. Der Wirt ist 6 cm, der Spender etwa 10 cm lang. Es wird eine linke Vorderextremitätenknospe mit Hautring an Stelle der vollständig extirpierten linken Hinterextremität implantiert. Die Knospe ist 0,4 cm lang und 0,25 cm breit, sie hat vier Zehen differenziert, es war im proximalen Teil des Stylopodiums amputiert worden.

20. 11. 29. 39 Tage nach der Transplantation ist der Wirt 9 cm, das Transplantat 0,85 cm lang, und länger als die rechte Wirtsextremität. Das Transplantat ist sehr gut ausgebildet (Photo-Abb. 13 a). Das Autopodium ist vierzehig, das Ellenbogengelenk ist deutlich angelegt. Das Gewebe ist rein weiß. Die Transplantatextremität funktioniert nicht ortsgemäß, sie wird von unten nach oben bewegt, während die gegenüberliegende Ortsextremität von vorne nach hinten bewegt wird. Offenbar wurde die Knospe, wie auch aus der Stellung der Phalangen zu erkennen ist, um 90° rotiert implantiert. Das erste Autopodium wird amputiert, dabei bleibt ein Stumpf von 0,35 cm Länge.

11. 1. 30. 52 Tage nach der ersten Amputation ist der Wirt 10,25 cm, das Transplantat 1,3 cm lang. Es ist ein sehr gut gebildetes vierzehiges zweites Autopodium entwickelt worden (Photo-Abb. 13 b). Das Gewebe ist rein weiß. Die Transplantatextremität ist noch immer größer als die Wirtsextremität. Nach der jetzt vorgenommenen zweiten Amputation bleibt ein Stumpf von 0,7 cm Länge.



a

b

c d

Abb. 13 a—d. Orthotopes weißes Transplantat mit Basis. Es werden 8 rein weiße Regenerate gebildet, nachdem die Größe des Amputationsstumpfes immer mehr beschränkt wurde, beteiligt sich am neunten Regenerat pigmentiertes Material. Die weißen Pfeile geben die Lage der Amputationsebene an. a I. Regenerat (Photo); b II. Regenerat (Photo); c III. Regenerat (Photo); d IV. Regenerat (Photo).

11. 3. 30. 2 Monate nach der zweiten Amputation ist der Wirt 12 cm, das Transplantat 1,4 cm lang. Das dritte Autopodium bildet drei Zehen aus (Photo-Abb. 13 c), sein Gewebe ist rein weiß. Die Transplantatextremität ist jetzt kürzer als die normale Wirtsextremität, sie bleibt auch im Laufe der folgenden Regenerationen stets kürzer als diese. Es wird zum drittenmal amputiert, dabei bleibt ein Stumpf von 0,85 cm Länge.



e

f

g



h

amp.



i

Abb. 13e—i. Orthotopes weißes Transplantat mit Basis. Es werden 8 rein weiße Regenerate gebildet, nachdem die Größe des Amputationsstumpfes immer mehr beschränkt wurde, beteiligt sich am neunten Regenerat pigmentiertes Material. e V. Regenerat (Photo); f VI. Regenerat (Photo); g VII. Regenerat (Photo); h VIII. Regenerat (Photo); i IX. Regenerat (Photo).

27. 5. 30. 87 Tage nach der dritten Amputation ist der Wirt 15,5 cm, das Transplantat 1,55 cm lang. Die Ausgestaltung des Autopodiums ist sehr schlecht (Photo-Abb. 13 d). Es sind drei Zehen angelegt worden, aber die zweite und dritte Zehe haben sich nicht weiter entwickelt. Das Gewebe ist rein weiß. Es wird zum viertenmal amputiert, und zwar weiter proximal, so daß nur ein Stumpf von 0,7 cm Länge bleibt.

20. 6. 30. 24 Tage nach der vierten Amputation ist der Wirt 15,6 cm, das Transplantat 1,2 cm lang. Das fünfte Regenerat hat vier Zehen angelegt (Photo-Abb. 13 e), sein Gewebe ist rein weiß. Es wird jetzt, vor der Weiterentwicklung des Autopodiums zum fünftenmal weiter proximal, im Stylopodium amputiert, dabei bleibt ein Stumpf von 0,3 cm Länge und 0,4 cm Breite.

21. 7. 30. 31 Tage nach der fünften Amputation ist der Wirt 17 cm, das Transplantat 1,35 cm lang. Das Autopodium hat vier Zehen gut angelegt, aber noch nicht fertig entwickelt (Photo-Abb. 13 f). Das Gewebe ist rein weiß. Es wird zum sechstenmal amputiert, und zwar so weit proximal, daß nur ein Stumpf von 0,25 cm Länge bleibt, der Durchmesser des Stumpfes ist 0,4 cm breit.

12. 9. 30. 52 Tage nach der sechsten Amputation ist der Wirt 17,4 cm, das Transplantat 1,5 cm lang. Es hat sich ein sehr gut gebildetes Autopodium mit vier Zehen gebildet (Photo-Abb. 13 g), sein Gewebe ist rein weiß. Bei der jetzt erfolgenden siebten Amputation wird noch weiter proximal geschnitten, so daß nur ein Stumpf von etwa 0,1 cm Länge bleibt, an einer Stelle ist er etwas länger, im Höchstfalle 0,2 cm lang, der Durchmesser des Stumpfes beträgt gleichbleibend 4 mm.

18. 10. 30. 36 Tage nach der siebten Amputation ist der Wirt 18 cm, das Transplantat 1,0 cm lang. Das Autopodium hat vier Zehen ausdifferenziert (Photo-Abb. 13 h), es ist rein weiß; an der Basis des Transplantates wächst ein sehr schmaler Sektor pigmentierten Materials distalwärts; nach der Amputation ist an dieser Stelle der Hautring in seiner ganzen Länge pigmentiert. Es wird fast ganz proximal amputiert, der verbleibende Stumpf ist im allgemeinen 0,025 cm lang, er überschreitet das Maß von 1 mm an keiner Stelle. Der Amputationsquerschnitt erscheint grau, nirgends rein weiß, das läßt vermuten, daß auch die mesodermalen Teile des restlichen Stumpfes sehr gering sind. Der Durchmesser des Stumpfes beträgt 4 mm.

8. 1. 31. 99 Tage nach der achten Amputation, ist der Wirt 18 cm, das Transplantat 1,75 cm lang. Die Form des neunten Autopodiums ist sehr gut (Photo-Abb. 13 i), es hat vier gut differenzierte Zehen entwickelt. Die Unterseite ist rein weiß und besteht aus kräftigem Gewebe. Auf der Oberseite hat sich der schon im vorigen Protokoll angedeutete pigmentierte Sektor über das Regenerat weiter ausgebreitet; er reicht als normal dunkles, typisch gefleckte Material bis etwa zum Fußgelenk; weiter nach vorne zu, bis auf die Phalangen ist das Pigment oberflächlich und lose verteilt vorgedrungen; so daß kleine Stellen von Melanophorenansammlungen zwischen größeren rein weißen Flecken liegen. Das tiefer gelegene Material ist weiß. Das Transplantat wird ganz proximal amputiert. Die Schnittuntersuchung zeigt, daß im Bereich des pigmentierten Sektors, Corium und Epidermis pigmentiert sind, auch an den am weitesten distal gelegenen pigmentierten Stellen sind beide Gewebe gleichmäßig stark pigmentiert.

Zusammenfassung: Es wurden acht sukzessive Regenerate aus gut gebildetem, rein weißem Material entwickelt, wobei der Amputationsstumpf fortschreitend auf eine minimale Länge von 1 mm beschränkt werden konnte. Nach Beschränkung des Stumpfes auf 0,25 mm entsteht ein neuntes in den äußeren Hautschichten chimärisches Regenerat. Nach der weit distal gelegenen dritten und zweiten Amputation

entstehen schlecht geformte dritte und vierte Regenerate; von der vierten Amputation an wird immer proximaler amputiert, es werden immer gut differenzierte vierzehige Autopodien entwickelt. Das Transplantat, das von einem älteren Spender stammt, ist zunächst länger und breiter als die normale Wirtsextremität. Von der dritten Regeneration an bleibt das Transplantat auch bei voll ausgebildetem Autopodium kürzer. Die Transplantatextremität entspricht einer typisch geformten Vorderextremität, das Knie ist gut gebildet.

Vordringen von Wirtsmaterial auf die orthotopen Transplantate.

Der Vorgang des allmählichen Eindringens von pigmentiertem Material in die Transplantate war bei den gut gebildeten orthotopen Transplantatextremitäten sehr deutlich zu verfolgen. Bei zwei Transplantaten dringt pigmentiertes Material nach der zweiten Amputation von der Basis her distalwärts vor. Wird durch bereits pigmentierte Zonen amputiert, so sind die distalwärts von diesen liegenden Zonen des Regenerats pigmentiert.

Bei AKs. 139 verbreitet sich normal dunkel pigmentiertes Gewebe sehr rasch über die ganze Basis, nachdem durch pigmentierte Teile amputiert wurde, wird das ganze Transplantat überwachsen; entsprechend der Beobachtung, die bei heterotopen Transplantaten gemacht wurde, bleibt auch hier eine Stelle des Stumpfes noch rein weiß, während das ganze Transplantat bereits normal dunkel erscheint. Bei AKs. 143 dagegen konnte das Vordringen pigmentierten Materials während $1^1/_2$ Jahren beobachtet werden; die pigmentierte Schicht dringt nur über die Dorsalseite vor, sie ist typisch gefleckt, doch bleibt sie während der ganzen Zeitdauer der Beobachtung heller als normal dunkle Haut. Auf die Unterseite des Regenerats dringen offenbar nur einzelne Wirtszellen vor, in der Form, daß eine gleichmäßige Sprenkelung zwischen pigmentierten und unpigmentierten Stellen entsteht. Anscheinend setzt das Gewebe des zweiten Falles dem Vordringen des Wirtsmaterials einen stärkeren Widerstand entgegen (siehe die Fallbeschreibung). Bei AKs. 139 dagegen scheint die rasche Vergrößerung des Transplantats nach der ersten Amputation eine Schwächung seines Gewebes verursacht zu haben. Und zwar bildete das Transplantatregenerat zunächst nur eine kurze zweizipfelige Hemmungsbildung aus, wahrscheinlich durch verfrühte histologische Ausgestaltung veranlaßt. Nach der ersten Amputation entsteht eine typisch gestaltete, große Extremität zunächst aus dem weißen Material. Diese wurde dann in der oben geschilderten Weise sehr rasch pigmentiert. Auch bei AKs. 144 dringt über den minimalen Hautring des 0,25 cm großen Stumpfes ein Sektor pigmentierten Materials distalwärts. Doch hier beschränken sich die pigmentierten Teile (entsprechend AKs. 143) auf die äußersten Gewebsschichten. Die zentralen Teile aller drei Transplantate, welche hier sehr kräftig entwickelt und auch makroskopisch gut unterscheidbar sind, bleiben weiß.

Die einzelnen Regenerate entsprechen in bezug auf ihre Pigmentierung derjenigen des Amputationsquerschnittes insofern, als distalwärts von pigmentierten Zonen des Querschnittes immer pigmentierte Teile des Regenerats liegen.

Es folgt eine Fallbeschreibung.

AKs. 143, orthotop mit Basis, weiß auf pigmentiert.

11. 10. 29. Der Wirt ist 5,2 cm, der Spender etwa 12 cm lang. An Stelle der vollständig exstirpierten linken Hinterextremität wird das Regenerat einer linken Hinterextremität mit Hautring implantiert. Die Spenderextremität war ganz proximal amputiert worden; die Knospe ist 0,35 cm lang und 0,3 cm breit, sie befindet sich im meißelförmigen Stadium.

4. 11. 29. 24 Tage nach der Transplantation ist die Knospe in sich zusammengefallen, sie hat sich am distalen Ende zugespitzt (Abb. 14 a). Das Gewebe ist rein weiß.

20. 11. 29. 40 Tage nach der Transplantation ist die Knospe 0,6 cm lang. Ihre Weiterentwicklung hat begonnen, es sind fünf Zehen angelegt. Das Gewebe ist gut und rein weiß.

11. 12. 29. 61 Tage nach der Transplantation ist das Transplantat 1 cm lang. Es hat sich ein fünfzehiges, sehr gut entwickeltes Autopodium gebildet (Abb. 14 b). Das Gewebe ist sehr fest und rein weiß. An der Basis des Transplantates hat sich ein zapfenförmiges Ortsregenerat entwickelt, dessen Weiterbildung unterbleibt. Es wird zum erstenmal, im Bereich des Zeugopodiums, amputiert.

8. 2. 30. 59 Tage nach der ersten Amputation ist der Wirt 9,6 cm, das Transplantat 1,35 cm lang. Es hat sich ein zweites fünfzehiges Autopodium in der Form eines Schwimmfußes entwickelt. [Die erste Zehe zeigt eine Doppelbildung, sie war wohl verletzt worden (Abb. 14 c).] Das Gewebe des Regenerates ist rein weiß. An der Basis des Stumpfes hat sich ein schmaler durchsichtiger Sektor pigmentierten Materials vorgeschoben. Das Transplantatbein funktioniert ortsgemäß; es war offenbar harmonisch transplantiert worden. Es wird zum zweitenmal, im Gebiet der Fußwurzelknochen, amputiert.

30. 3. 30. 50 Tage nach der zweiten Amputation ist der Wirt 12,5 cm, das Transplantat 1,7 cm lang. Es hat sich ein vierzehiges drittes Autopodium in Form eines Schwimmfußes entwickelt (Abb. 14 d). Das Regeneratgewebe ist rein weiß, aber durchsichtig hell. Der Stumpf besteht aus festem Gewebe. Der Sektor pigmentierten Gewebes hat sich weiter distalwärts vorgeschoben, sein Gewebe bleibt durchsichtig. Die Spitzen der Zehen und eine kleine Stelle der Handunterseite sind leicht pigmentiert. Es wird zum drittenmal, in der Gegend der Handwurzelknochen, amputiert.

18. 7. 30. 110 Tage nach der dritten Amputation ist der Wirt 14,5 cm, das Transplantat 2,4 cm lang. Das vierte Autopodium ist nur dreizehig. Der ulnare Teil der Oberseite ist pigmentiert, die Pigmentierung greift auf das Autopodium über. Die pigmentierte Schicht ist sehr zart, das unterliegende weiße Gewebe und die Blutgefäße schimmern durch. Die typische Fleckung normal dunkler Haut ist zu unterscheiden. Die Ventralseite ist rein weiß. Es wird zum viertenmal, weiter proximal im basalen Teil des Zeugopodiums, amputiert.

15. 11. 30. 58 Tage nach der fünften Amputation ist der Wirt 15 cm, das Transplantat 1,6 cm lang. Das fünfte Autopodium ist fünfzehig, die erste und zweite Zehe sind kaum entwickelt, sie neigen zusammen (Abb. 14 e). Der ulnare Teil und auch Teile der vierten und fünften Zehe der Oberseite des Transplantats sind auf die oben beschriebene durchsichtige Weise pigmentiert. Die Unterseite ist rein weiß. Es wird zum fünftenmal, weiter proximal im Stylopodium, amputiert.

16. 1. 31. 62 Tage nach der fünften Amputation ist der Wirt 15,7 cm, das Transplantat 1,85 cm lang. Es hat sich ein sehr gut geformtes fünfzehiges sechstes Autopodium entwickelt (Photo-Abb. 14f, g). Durchsichtiges pigmentiertes Material hat sich über die ganze Oberseite des Regenerates ausgebreitet. Autopodium und ulnare Seite der Unterseite sind oberflächlich pigmentiert, in der Form, daß einzelne pigmentierte Punkte zu unterscheiden sind. Auf der radialen Seite des Stumpfes

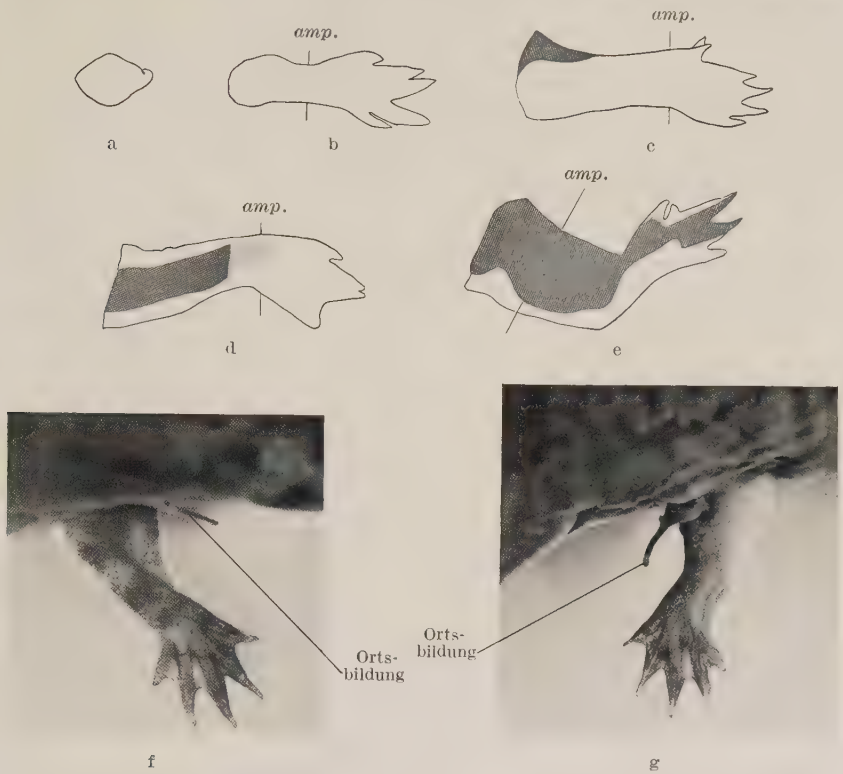

Abb. 14a—g. Orthotopes, weißes Regenerat mit Basis. Periphere Schichten der Transplantathaut pigmentieren sich im Laufe der Regenerationen, Ober- und Unterseite sind verschieden stark pigmentiert, das Pigment verdichtet sich nicht. a Knospe, 24 Tage nach der Transplantation; b I. Regenerat; c II. Regenerat; d III. Regenerat; e V. Regenerat; f VI. Regenerat, Oberseite; g Unterseite.

sind nur ganz vereinzelte Melanophoren zu unterscheiden, das Gewebe erscheint rein weiß.

14. 2. 31. Die Pigmentierung des Transplantates ist unverändert, es wird fixiert.

Zusammenfassung: Es werden an orthotoper Stelle sechs Regenerate gebildet. Ihre formale Ausgestaltung ist nach Amputation in proximaleren Teilen der Extremität (Zeugopodium oder Stylopodium) immer gut geformt. Von der zweiten Regeneration an verbreitet sich pigmentiertes Material distalwärts über die ulnare Seite des Transplantates. Dieses ist nach 1 Jahr über die ganze Oberseite des Transplantats

vorgedrungen, ist aber bis zum Schluß heller als normal dunkle Haut, obwohl die typische Fleckung pigmentierter Haut zu unterscheiden ist. Auf der Unterseite des Transplantats ist an der ulnaren Seite Pigment sehr wenig dicht ausgebreitet. Zwischen pigmentierten Stellen sind helle trübgraue Stellen zu unterscheiden.

b) Pigmentierte orthotope Transplantate auf weißen Wirten.

Tabelle 8, S. 482, gibt einen Überblick über den Verlauf der Operationen. Von den insgesamt ausgeführten 30 Operationen heilten 19 Transplantate ein; von diesen entwickelten sich 15 zu gut gebildeten Extremitäten mit herkunftsgemäß zu erwartender Zehenzahl. Bei der Hälfte der Transplantate (8 Fälle von 16) wird die Entstehung einer Doppelbildung ganz unterdrückt. In drei Fällen bildet sich an der Basis des Transplantats ein kleines zapfenförmiges Gebilde, das sich aus Transplantat- und Wirtsmaterial zusammensetzt; seine Weiterentwicklung setzt bald aus. In einem vierten Fall verwachsen Ortsregenerat und Transplantat zu einem vielzehigen, fächerförmigen Autopodium, welches später im Laufe der Regenerationen ein einheitliches chimärisches Autopodium ausbildet. Bei einem weiteren Fall bildet sich neben dem Transplantat ein Ortsregenerat, in Form einer Doppelbildung, das nur an der Oberfläche wenige pigmentierte Zellen aufweist; doch ist das Transplantat sehr viel besser gebildet.

Die Wirte, die alle schon zweimal operiert waren, hatten sehr verschiedene Größen erreicht. Je nach der Größe des Wirtes kann das Wachstum entsprechender Transplantate ganz verschieden sein.

Nur drei Extremitäten funktionieren, und zwar herkunftsgemäß je nach der Orientierung der Transplantatextremität.

Beteiligung von weißem Material an den Transplantaten.

Die Epidermis der Transplantatextremität ist in einem einzigen Falle, nach Transplantation pigmentierter Transplantate auf weiße Wirte, pigmentiert und auch hier nur im dorsalen Bereich. Bei allen übrigen Tieren ist überraschenderweise schon sehr bald nach der Transplantation eine schmale, weiße Hüllschicht um das Transplantat zu erkennen. Auf den Schnitten sind nur ganz vereinzelt in der Epidermis Melanophoren zu unterscheiden, nicht mehr, als sie auch in der Epidermis von Extremitäten weißer Tiere vorkommen.

Das Corium ist bei acht Extremitäten von sechzehn eingeheilten Transplantaten normal dunkel und besitzt die typische Fleckung, wie sie die pigmentierten Tiere kennzeichnet. Die Extremitäten der übrigen acht Fälle erscheinen nach ihrer Ausbildung mehr oder weniger stark aufgehellt: bei zwei Extremitäten ist der größte Teil des Coriums normal dunkel, und nur schmale Sektoren der Ventralseite scheinen durch weißes Wirtsmaterial ersetzt worden zu sein. Drei weitere Extremitäten sind gleichmäßig dunkel pigmentiert, doch liegen die Melanophoren sehr viel

weniger dicht als normal; auch fehlt die typische Fleckung normal dunkler Haut vollkommen. In einem Fall ist ein Sektor der Unterseite weiß, offenbar ist von hier aus weißes Material auf die distalen Teile der Oberseite vorgedrungen, so daß die dorsalen Zehenspitzen des Autopodiums rein weiß sind. In zwei Fällen ist das Corium vollständig unpigmentiert, nur ein etwa dem Mesoderm entsprechender Kern des Transplantats ist unregelmäßig pigmentiert, die Dichte der Melanophoren ist sehr gering (AW. 100).

Der Grad der Aufhellung der einzelnen Transplantate stimmt weitgehend mit dem Grad ihres Wachstums nach der Einheilung überein. Dies läßt sich damit erklären, daß die auf große Wirte verpflanzten Transplantate im Verhältnis zu diesen sehr klein waren und so, wie es immer wieder beobachtet werden konnte, leichter überwachsen wurden. Die Auflösung der Pigmentation der Transplantate ist wohl größtenteils durch Ersatz von Transplantatmaterial durch Wirtsmaterial zu erklären (wie weiter unten näher ausgeführt werden soll), bei den meisten aufgehellten Transplantaten ist letzteres unterscheidbar.

Sukzessive Regeneration der pigmentierten orthotopen Transplantate.

Tabelle 10 zeigt den Verlauf der sukzessiven Regenerationen dieser Fälle. Ihre formale Ausgestaltung entspricht derjenigen der reziproken Transplantate. Durch häufige distale Amputation entsteht eine Verschlechterung der formalen Ausgestaltung; bei den Transplantaten, die dann wieder weiter proximal amputiert wurden, wurde wieder die ursprüngliche Zehenzahl gebildet.

Tabelle 10. *Übersicht über die Zehenbildung der orthotop verpflanzten pigmentierten Knospen auf weißen Wirten bei der sukzessiven Regeneration.*

	Zus.	Anzahl der Autopodien mit Zehen					Fix.	Tot.
		5	4	3	2	1		
Vorderextremitäten.								
I. Regenerate	4		4	—	—		-	—
II. Regenerate	4	—	3	1	—	—	—	—
III. Regenerate	4	—	—	2	2		—	—
IV. Regenerate	2		—	1	1	—	2	—
V. Regenerate	2	—	1	1	—	—	—	—
VI. Regenerate	2		2	—	—	—	—	—
VII. Regenerate	1	—	1	—	—		(1)	—
Hinterextremitäten.								
I. Regenerate	10	10	—	—	—	—	—	—
II. Regenerate	10	3	7	—	—	—	—	—
III. Regenerate	6	2	3	—	1	—	2	2
IV. Regenerate	4	—	2	2	—	—	—	2
V. Regenerate	3	2	1	—	—	—	1	—
VI. Regenerate	1	—	—			1	—	—
VII. Regenerate	1	—	—	—	—	1	(1)	—

Die Art und Stärke der Pigmentation, die ein ausgebildetes Transplantat entwickelt hat, bleibt ihm im wesentlichen, trotz wiederholter Amputation und Ersatzbildung, erhalten. Das fertig gebildete Regenerat pigmentiert sich immer wieder entsprechend dem Stumpf, d. h. entsprechend dem Amputationsquerschnitt. Ein allmähliches Schwächerwerden der Pigmentation im Laufe der sukzessiven Regenerationen, wie es vielleicht erwartet werden könnte, trat nicht ein; dagegen wurde in einigen Fällen die Pigmentation stärker (AW. 100). Distalwärts vermag sich das Transplantatmaterial auch über Stellen, die im vorhergehenden Transplantat weiß waren, auszubreiten, sofern durch pigmentierte Teile



a b

Abb. 15a u. b. Orthotopes, pigmentiertes Transplantat mit Basis. Nur zentrale (mesenchymale) Teile des Transplantates sind nach der Ausbildung pigmentiert. Nachdem $4^1/_2$ Monate nicht amputiert wurde, verdichtet sich die Pigmentation des dritten Regenerates. a I. Regenerat (Photo); b III. Regenerat, nachdem $4^1/_2$ Monate nicht amputiert wurde.

des Transplantats amputiert worden war. Wenn weißes Gewebe an der Ausbildung des Transplantats beteiligt war, so nimmt es entsprechend seinem Anteil am Amputationsquerschnitt an der Ausbildung des Regenerates teil (AW. 100 an der Ausbildung der Epidermis). Der Amputationsstumpf konnte bis zu 1 mm und 0,25 mm beschränkt werden, ohne eine Aufhellung der Pigmentation zu erzielen (AW. 103).

Fallbeschreibungen:

AW. 100, orthotop mit Basis, pigmentiert auf weiß.

16. 10. 29. Der Wirt ist 10 cm lang, der Spender etwa gleich groß. An Stelle der mit Becken exstirpierten linken Hinterextremität wird das Regenerat einer pigmentierten, linken Hinterextremität implantiert. Das Regenerat ist schon ziemlich weit entwickelt, fünf Zehen sind ausdifferenziert und bereits dunkel pigmentiert. Es war im Stylopodium ganz proximal amputiert worden, das Transplantat ist 0,8 cm lang.

1. 11. 29. 16 Tage nach der Transplantation ist das Transplantat auf 0,7 cm reduziert. Das Transplantat hat sich noch nicht weiter entwickelt, die Pigmentierung ist sehr wenig dicht; das Transplantat wird von einer starken, weißen Hüllschicht umgeben.

29. 11. 29. 44 Tage nach der Transplantation ist das Transplantat auf 1 cm angewachsen. Es hat sich ein gut geformtes, fünfzehiges Autopodium entwickelt

(Photo-Abb. 15a). Die Pigmentierung ist beträchtlich weniger dicht als normal. Ein dicker, milchig-weißer Hautmantel umgibt einen grau erscheinenden Kern, der in verhältnismäßig großen aber gleichmäßigen Abständen pigmentierte Stellen aufweist. Es wird zum erstenmal amputiert; der verbleibende Stumpf ist 0,5 cm lang.

25. 1. 30. 57 Tage nach der ersten Amputation ist der Wirt 11 cm, das Transplantat 1,1 cm lang. Das Autopodium ist noch nicht fertig entwickelt, es ist vierstrahlig, sonst aber gut geformt. Die Pigmentierung ist gleichmäßig hell in Stumpf und Regenerat in der im vorigen Protokoll beschriebenen Weise: Corium und Epidermis sind wohl aus weißem Material gebildet, das Mesoderm ist verhältnismäßig normal pigmentiert. Es wird zum zweitenmal amputiert, dabei bleibt ein Stumpf von 0,75 cm Länge.

13. 3. 30. 47 Tage nach der zweiten Amputation ist der Wirt 13,7 cm, das Transplantat 1,3 cm lang. Es hat sich ein Autopodium in Gestalt eines Schwimmfußes mit fünf Zehen ausgebildet. Die Art der Pigmentierung ist unverändert, nämlich Corium und Epidermis sind weiß, das Mesoderm ist gleichmäßig pigmentiert.

4. 6. 30. $4^1/_2$ Monat nach der zweiten Amputation ist die Form des Autopodiums unverändert (Photo-Abb. 15b). Die Pigmentierung hat sich deutlich verstärkt. Das Transplantat wird fixiert.

Zusammenfassung: Es werden drei Regenerate entwickelt; die Dichte ihrer Pigmentierung ist sehr gering, so daß angenommen werden muß, daß Corium und Epidermis aus weißem Material bestehen, während das Mesoderm anscheinend normal pigmentiert ist. Nachdem das dritte Regenerat $4^1/_2$ Monate lang nicht amputiert worden war, hat sich seine Pigmentierung sehr verdichtet.

AW. 103, orthotop mit Basis, pigmentiert auf weiß.

a b

Abb. 16 a u. b. Orthotopes, pigmentiertes Transplantat mit Basis. Das Transplantat bleibt bis auf die Epidermis normal dunkel pigmentiert, dabei wird der Amputationsstumpf bis auf eine minimale Größe (1—2 mm) amputiert. a VI. Regenerat (Photo); b VII. Regenerat (Photo).

19. 10. 29. Der Wirt ist 7,3 cm, der Spender ist etwa 10 cm lang. An Stelle der vollkommen exstirpierten linken Hinterextremität wird das meißelförmige Regenerat einer linken Vorderextremität mit Hautring implantiert. Die Spenderextremität war im proximalen Teil des Stylopodiums amputiert worden; das Transplantat ist 0,5 cm lang und 0,3 cm breit. Es entwickeln sich nach sukzessiver Amputation fünf mehr oder weniger gut geformte Regenerate; die Epidermis aller Regenerate ist weiß; die übrigen Gewebe erscheinen normal dunkel. Die Fleckung der Haut ist undeutlich ausgebildet.

18. 9. 30. Der Wirt ist 16 cm, das fünfte Regenerat ist 1,425 cm lang. Es wird sehr weit proximal amputiert, so daß nur ein Stumpf von 1 mm Länge bleibt, im Höchstfalle ist er an einigen Stellen 2 mm lang.

16. 1. 31. 4 Monate nach der fünften Amputation ist der Wirt 17,25 cm, das Transplantat 1,7 cm lang. Die Photo-Abb. 16a zeigt die Oberseite des sechsten Regenerates. Die Oberseite der Extremität erscheint normal dunkel, abgesehen von der Fleckung der Haut, die nicht ganz typisch normal schwarz ist. An den Rändern des Transplantats ist die weiße Hüllschicht (Epidermis) deutlich zu unterscheiden; auch auf der Unterseite des Transplantates ist eine leichte Trübung der Pigmentierung zu bemerken. Es wird zum sechstenmal amputiert, es bleibt ein Stumpf von 0,025 cm Länge, an der Unterseite bleibt an einer Stelle gar kein pigmentierter Hautring mehr stehen.

19. 3. 31. 2 Monate nach der sechsten Amputation ist der Wirt 18 cm, das Transplantat 1,5 cm lang. Die Photo-Abb. 16b zeigt die Oberseite des siebten Regenerates. Form (ein gut gebildetes vierzehiges Autopodium) und Pigmentierung der Oberseite sind unverändert. Im mittleren Sektor der Unterseite ist weißes Material vorgedrungen, doch sind nur die äußeren Gewebsschichten hell. Das Transplantat wird fixiert. Die Schnittbilder zeigen eine vollständig weiße Epidermis, die übrigen Gewebe sind stark dunkel pigmentiert.

Zusammenfassung: Nach sukzessiver Amputation eines Transplantates bis auf einen Stumpf von 1 mm Länge und 0,25 mm Länge werden normal geformte Regenerate gebildet, deren Gewebe bis auf die Epidermis und einen schmalen korialen Sektor der Unterseite normal dunkel pigmentiert sind. Die Fleckung der Haut ist infolge des epidermalen Überzugs nicht typisch ausgebildet.

IV. Auswertung der Ergebnisse.

A. Der Ort der Pigmentbildung bei Regeneraten.

Die erste Frage, welche hier zur Diskussion gestellt werden muß, ist die, an welcher Stelle bei der Regeneration die Pigmentzellen gebildet werden. Zwei Möglichkeiten sind zu erwägen: 1. Das Pigment entsteht autochthon aus den embryonalen Zellen der Regenerationsknospe bei der histologischen Ausdifferenzierung der Zellelemente oder 2. es wandert vom Stumpf in differenziertem oder undifferenziertem Zustand in die Regenerationsknospe ein.

Unsere Transplantation sehr junger, noch unpigmentierter Regenerationsknospen ohne Basis von pigmentierten Tieren auf weiße Wirte gibt hier einen sicheren Anhaltspunkt. Solche Knospen entwickeln, trotzdem sie später meist resorbiert wurden, mit einsetzender histologischer Differenzierung Pigment, obgleich der Wirt keine differenzierten Pigmentzellen besitzt. Auch das beständige Weißbleiben unpigmentierter Transplantate auf pigmentierten Wirten und die Erhaltung weißer wirtsgemäßer Sektoren an pigmentierten Transplantaten sprechen gegen die Annahme der Einwanderung pigmentierter Zellen aus dem Stumpf. Diese Erfahrungen führen also zu dem Schluß, daß das Pigment in der Regenerationsknospe selbst entsteht.

Daß die Pigmentierung des Coriums nicht an die Einwanderung epidermalen Pigmentes gebunden ist, ergibt sich aus der Beobachtung, daß trotz Überwachsung mit weißer Epidermis im Corium des Transplantatregenerats reichlich Pigment entsteht. Da wir weiterhin Transplantate besitzen, deren mesodermaler Teil trotz eines Überzugs von pigmentierter Haut weiß bleibt, ist es wahrscheinlich, daß das Pigment in den einzelnen Gewebsschichten der Epidermis und des Mesoderms autochthon gebildet wird.

Unsere Auffassung von der autochthonen Entstehung des Pigments in der Regenerationsknospe deckt sich vollkommen mit derjenigen von Kolodziejski (1928), der im Regenerat die Differenzierung und allmähliche Verästelung von Melanophoren in situ aus farblosen Bindegewebszellen in Reihen oder Strängen bis zur Epidermis beobachtet.

B. Der Pigmentcharakter des heteroplastischen Transplantats.

Das Pigment der Amphibien entsteht, wie aus den Ergebnissen vieler Forscher (s. bei Marx) hervorgeht, durch Zusammenwirken hermonaler Einflüsse, vor allem des Hypophysenhormons mit spezifischen Eigenschaften der Gewebezellen. Besonders reaktionsfähige Zellen der Gewebe bilden durch Einfluß des Hormons Pigment aus; die Quantität des gebildeten Pigments hängt von der Intensität der Hypophysenwirkung ab. Da diese, wie A. Woronzowa (1928) nachweist, bei weißen und pigmentierten Axolotln gleich stark ist, liegt demnach die hauptsächliche Ursache für das Fehlen bzw. Vorhandensein des Pigments bei den einzelnen Axolotl-Rassen in der Reaktionsfähigkeit ihrer Gewebe, also in einer erblichen Veranlagung ihrer Zellen. Es ist daher nicht anzunehmen, daß heteroplastische Transplantate zwischen weißen und schwarzen Axolotln durch den Einfluß des Wirtsmilieus, etwa hormonaler oder nervöser Natur, ihren Pigmentcharakter ändern. Dieser Auffassung entsprechen unsere Ergebnisse durchaus. Am klarsten zeigen dies die weißen Transplantate auf pigmentierten Wirten, welche außerordentlich beständig und praktisch unbeschränkte Zeit unpigmentiert geblieben sind. In dem am längsten beobachteten Fall blieb ein Transplantat an orthotoper Stelle, unter Bildung von sieben sukzessiven Regeneraten, 1 Jahr und 6 Monate rein weiß. Auch die sehr häufig beobachteten chimärischen Bildungen, die teils aus weißem, teils aus pigmentiertem Gewebe bestehen, sprechen nicht gegen diese Auffassung. Solche Chimärenbildung kommt sowohl bei weißen Transplantaten auf pigmentierten Wirten als auch bei pigmentierten Transplantaten auf weißen Wirten vor. Doch haben, wie wir übereinstimmend mit Kolodziejski feststellen konnten, letztere eine stärkere Neigung zur Chimärenbildung.

Als allgemeine Charakteristika für diese Chimärenbildungen treten folgende Beobachtungen hervor:

1. Das wirtsgemäße Material dringt immer nur in periphere Schichten des Transplantates ein, besonders in die Epidermis und in die Cutis, nur in seltenen Fällen auch in kleine Gebiete des zentralen Mesenchyms.

2. Das wirtsähnliche Material zeigt häufig scharfe Grenzen gegen das Transplantatmaterial. Auch Schaxel (1922) stellte fest, daß die Pigmentgrenzen der Chimären mitten durch ein Organ gehen können.

3. Die Ausbreitung des wirtsgemäßen Materials setzt an der proximalen Transplantatgrenze ein. Sie kann lange Zeit auf einen engen Bereich beschränkt sein, breitet sich aber im allgemeinen bei der sukzessiven Regeneration von proximal nach distal aus.

4. Durch Mitpflanzen eines vollständigen Zylinders ausdifferenzierten alten Gewebes als Knospenbasis wird die Entstehung wirtsähnlichen Materials distal des Basisstückes auf der jungen Knospe verhindert.

Diese Beobachtungen erklären sich eindeutig durch die Annahme, daß das Transplantat von dem Wirtsmaterial verdrängt und überwachsen wird.

Auch der Pigmentcharakter der neu entstehenden sukzessiven Regenerate wird durch den Chemismus des Wirtsmilieus nicht verändert. Dies wird wiederum durch die zahlreichen sukzzessiven rein weißen Regenerate, welche von einem weiß gebliebenen Transplantat erhalten werden, klar gezeigt. In den optimalen Fällen wurden 7 sukzessive rein weiße Regenerate gebildet. Dafür spricht auch, daß auf einem chimärischen Stumpf nicht das ganze Regenerat wirtsähnlich wird, sondern nur die an die wirtsähnlichen Bezirke des Stumpfes distal anschließenden Bezirke. Dabei können freilich im Laufe mehrerer sukzessiver Regenerationen die wirtsähnlichen Materialien mehr und mehr die Oberhand gewinnen, doch bleiben die zentraleren Partien der Regenerate immer unbeeinflußt.

Nach diesen Beobachtungen kommen wir zu der Auffassung, daß in den Chimären das transplantatfremde Material (zum mindesten in seiner Hauptmasse s. u.) aus eingewandertem Wirtsmaterial besteht, und daß die restlichen Transplantatmaterialien ihren Pigmentcharakter beibehalten.

Einige Angaben in der Literatur unterstützen unsere Erfahrungen über die Einwanderung von Wirtsmaterial in das Transplantat. Entsprechende Angaben wurden besonders über die Epidermis und über das Hautepithel im ganzen gemacht.

So verpflanzte Günther Hertwig (1925—27) ausdifferenzierte Arme haploider Tritonen auf diploide Tiere; nach Amputation nach der Einheilung erhielt er ein Regenerat, dessen mesodermaler Teil: Muskulatur und Knorpelskelet, aus haploidem Material bestand, während das Hautepithel diploider Natur war. Entsprechende Resultate erhielt er nach Transplantation differenzierter Tritonarme auf Salamanderwirte. Er erhielt Regenerate, deren mesodermaler Teil aus Tritonmaterial bestand, während das Hautepithel von Salamandra stammte.

J. Schaxel (1922) stellte „Periklinalchimären" durch Propfung eines kleineren Tieres auf ein größeres her. Der kleinere Parasit wird von der Ursprungsstelle her von der Haut des Autositen überzogen. „Weder zeigen die den Parasiten überlagernden Gewebe des Autositen eine Beeinflussung durch ihre Unterlage, noch wird der Parasit hinsichtlich des Chromatophorencharakters irgendwie verändert" (S. 54).

E. Taube (1922—23, 1925) verpflanzte rote Bauchhaut von Tritonen manschettenartig um die enthäutete Extremität und amputierte dann durch das Transplantat. Das Transplantat pigmentierte sich allmählich ortsgemäß, die Regenerate waren immer ortsgemäß dunkel pigmentiert. Taube glaubte zunächst (1921, 1923), daß sich das Transplantat an der Ausbildung des Regenerats beteilige, und daß das Transplantatgewebe zu ortsgemäßer Pigmentierung umgestimmt worden sei. Später (1925) kam er entsprechend (P. Weiss s. u.) zu dem Resultat, daß das benachbarte Wirtsepithel das Transplantat überwächst und sich an dem Regenerat beteiligt; das Corium des Regenerates wird vom Mesoderm des Regenerationsblastems gebildet.

P. Weiss (1927) verpflanzte Lungenprothesen ringförmig um die enthäuteten Extremitäten und amputierte durch das Transplantat. Die Epidermis des Regenerats entsteht aus der Epidermis der Wirtsextremität, das Corium aus dem Regenerationsblastem.

Auch W. H. Cole (1922) erhielt nach homöoplastischer Hauttransplantation an Anurenlarven Überwachsung der Transplantate durch die Epidermis der Wirte.

Auch unsere Ansicht, daß heteroplastische Transplantate ihren Pigmentcharakter beibehalten, steht im Einklang mit früheren Transplantationsversuchen.

Weigl (1913) verpflanzte homöo- und heteroplastische Hautstücke erwachsener Amphibien und von Amphibienlarven. Er erhielt in allen Fällen, bei denen das Transplantat einheilte, eine herkunftsgemäße Färbung und Zeichnung des Transplantats.

Schaxel (1922) vertauschte zur Erzeugung von Sektorialchimären die dorsale Hälfte einer Extremitätenknospe eines weißen Axoltls mit derjenigen eines pigmentierten Tieres. Die Gewebe beider Tiere ließen sich an der fertig entwickelten Extremität genau umgrenzen. Die Extremitäten wurden amputiert: „Bei der Regeneration amputierter Chimären beteiligen sich die weißen und schwarzen Gewebe nach Maßgabe ihrer Quantitäten im Querschnitt" (S. 55).

Z. Kolodziejski (1928) vertauschte ganze Hautringe vom Schwanz weißer und pigmentierter Axolotl und amputierte dann innerhalb des Transplantats. Er kommt zu dem Ergebnis, daß die Transplantate herkunftsgemäß bleiben, verändern sie sich, so handelt es sich um Verdrängungen. Und zwar nimmt er an, daß vor allem die Epidermis des Transplantats von der überwachsenden Epidermis des Wirts zurückgedrängt wird.

Während also Kolodziejski entsprechend unseren Feststellungen annimmt, daß die Chimärenbildung heteroplastischer Transplantate und ihrer Regenerate durch Einwanderung von Wirtsmaterial zu erklären ist, weichen die Meinungen früherer Forscher von dieser Erklärung ab.

E. Godlewski (1922) verpflanzte viereckige Hautstücke vom Schwanz pigmentierter Axolotl auf dieselbe Stelle weißer Tiere und umgekehrt weiß auf pigmentiert. Nach der Einheilung amputierte er die Schwänze innerhalb der Transplantate. Seine schwarzen Transplantate erhalten sich auf weißen Wirten pigmentiert, im Regenerat bildete sich zunächst ein Längsstreifen pigmentierten Materials, der allmählich vollkommen verschwindet; die weißen Transplantate auf

pigmentierten Wirten werden alle allmählich pigmentiert. Godlewski schließt aus seinen Ergebnissen, daß sich die noch embryonalen Zellen des Regenerats an das neue Gewebe angepaßt haben.

Schaxel (1923) vertauschte das letzte Schwanzdrittel 30 mm langer Larven von schwarzen und weißen Axolotln. Die weißen Transplantate blieben entweder rein weiß oder sie nahmen eine verschieden helle Pigmentierungsart an oder sie färbten sich ganz aus. Die schwarzen Transplantate wurden alle leicht aufgehellt, so daß sie ein trübes Aussehen erhielten. Schaxel schließt aus seinen Ergebnissen, daß spezifische Eigenschaften des Reises durch die Unterlage verändert werden: „Je nach der individualen Stärke der Hemmungen und der wohl hormonalen Beeinflussung ergaben sich quantitative Unterschiede der Ausfärbung" (S. 33). Bei pigmentierten Transplantaten auf weißen Wirten geht die bereits in Bildung begriffene Farbstofferzeugung weiter, allmählich setzt Aufhellung ein.

Uns scheint, daß die Befunde beider Autoren keine sicheren Beweise ihrer Auffassung sind und sich viel eher durch die Annahme erklären lassen, daß der Wirtszuschuß zum Regenerat, bzw. zum Implantat denjenigen des Implantats überwiegt und mehr oder weniger unterdrückt und verdrängt. Das ist sowohl im Experiment Godlewskis, wo der Wirt mit sehr viel mehr Gewebe am Regenerat beteiligt ist als das schwache Hautimplantat, sehr wahrscheinlich, als auch bei der Transplantation der Schwanzknospen kleiner Axolotl von Schaxel; hier werden stark wachsende Gewebe betroffen, bei denen sich nach den Erfahrungen von Godlewski (1922) und Kolodziejski (1928) das Material von proximal nach distal verschiebt.

Auf Grund dieser Ausführungen kommen wir zu dem Resultat, daß sich die wirtsgemäßen Beeinflussungen der Transplantate bei allen bisher ausgeführten heteroplastischen Transplantationen (an Amphibien) durch Verdrängung von Transplantatmaterial durch Wirtsmaterial erklären, und daß heteroplastische Transplantate am fremden Ort ihren Pigmentcharakter beibehalten.

Eine weitere Frage ist nun, ob nicht zwischen den verschiedenen eng benachbarten Geweben von verschiedener Pigmentkonstitution eine Beeinflussung allgemein stattfindet, bzw. eine Abhängigkeit besteht. Im speziellen wäre hier an Einwirkungen zwischen dem mesodermalen Kern der Extremität und dem Corium oder zwischen dem Corium und der Epidermis zu denken.

Zur Klärung der Beziehung zwischen Epidermis und Corium kommen besonders die Erfahrungen an pigmentierten Implantaten auf weißen Wirten in Betracht. Wie gesagt, zeigen diese fast ausnahmslos, wenn die Pigmentierung der Regenerate fertig ausgebildet ist, einen Überzug von weißer Epidermis. Dazu kommt in vielen Fällen, daß das Pigment des Coriums mehr oder weniger aufgelockert ist. Nach den Erfahrungen aller mit ähnlichen Experimenten beschäftigten Forscher (Hertwig 1925—27; Kolodziejski 1928, Taube 1921, 1923, 1925, Weiss 1927, Cole 1922) hat die Epidermis der Wirtstiere starke Neigung, das Transplantat zu überwachsen und die Transplantatepidermis zu verdrängen.

So können wir hier mit Wahrscheinlichkeit annehmen, daß die Epidermis aus Wirtsmaterial besteht.

Bei der schwächsten Melanisierung weißer Transplantate halten wir einen Einfluß der Epidermis auf die unmittelbar an diese anschließenden Cutiszellen nicht für unmöglich; doch sind die Erscheinungen der verschieden starken Pigmentierung bzw. Auflockerung des Pigments in der Cutis der Transplantate im allgemeinen unserer Meinung nach nur durch Einwanderung von Cutiszellen des Wirtes zu erklären. Und zwar sprechen hierfür folgende Gründe: 1. Weiße Transplantate auf pigmentierten Wirten, welche wirtsgemäß beeinflußt werden, können in der Cutis sehr verschieden stark pigmentiert sein. Das läßt sich am einfachsten durch eine verschieden starke Einwanderung des Cutismaterials erklären. Würde eine Beeinflussung seitens der Epidermis genügen, um das ganze Corium normalerweise zu pigmentieren, so müßte man wohl in allen Fällen eine gleich starke Pigmentierung erwarten. 2. Bei melanisierten weißen Transplantaten findet man stets in der Epidermis und im Corium gleichzeitig und gleichenorts Pigment. Nicht alle Bezirke der Cutis sind gleich stark pigmentiert. 3. Eine Zunahme des Pigments findet meist dann statt, wenn durch Amputation die Wachstumsprozesse im Transplantat angeregt werden. Ohne Amputation können die Transplantate lange Zeit hindurch schwach pigmentiert bleiben. 4. Auch die Auflockerung des Pigments bei pigmentierten Transplantaten auf weißen Wirten ist sehr verschieden stark; sie wird am besten dadurch erklärt, daß verschieden starke Schichten des Coriums aus Wirtsmaterial bestehen. 5. Bei pigmentierten Transplantaten auf weißen Wirten ist das Corium in vielen Fällen normal dunkel, während die Epidermis rein weiß ist. Wenn also überhaupt eine Beeinflussung der Nachbarschaftsgewebe besteht, so müßte diese nur einseitig in Richtung Epidermis — Corium angenommen werden. Gerade diese erscheint aber wenig einleuchtend.

Kolodziejski (1928) ist über diesen Punkt anderer Meinung. Er nimmt an, daß nur die Wirtsepidermis das Transplantat überwächst und diese dann sekundär die subepidermalen Chromatophoren des weißen Coriums zur Pigmentbildung beeinflußt. Er beobachtet, wie schon Godlewski (1922), daß pigmentierte Hauttransplantate, die von weißer Wirtsepidermis überwachsen sind, in ihrem Regenerat zuerst Pigment im Corium ausbilden; dieses verschwindet aber im Laufe der weiteren Entwicklung. Er schließt hieraus, daß das coriale Pigment von der Epidermis abhängig ist. Nun zeigen aber unsere Versuche, daß pigmentierte basislose Knospen, welche heterotop auf die Seitenwand verpflanzt nicht zur Entwicklung kommen, ihr coriales Pigment unter weißer Epidermis in der Seitenwand des Wirtes lange Zeit erhalten und vermehren. Das Transplantat war hier insofern widerstandsfähiger, als auch mesodermales Material beteiligt war. Wir möchten deshalb annehmen, daß in den Versuchen Kolodziejskis und Godlewskis das Regenerationsmaterial des Implantats bei den starken Proliferationsvorgängen von demjenigen des Wirtes allmählich verdrängt worden ist.

Hinsichtlich der Wirkung des Mesoderms auf das Corium können wir nicht viel aussagen. In einem Fall (AW. 100) könnte eine geringe

Ablagerung von corialem Pigment durch mesodermalen Einfluß angenommen werden. Hier war eine schwarze Regenerationsknospe auf einen verhältnismäßig sehr großen weißen Wirt verpflanzt worden. Die Pigmentation hatte sich so weit aufgehellt, daß bestimmt nur mesodermale Elemente pigmentiert waren. Die starke Aufhellung wird wohl zum Teil auch dadurch begründet, daß die Vermehrung des Pigments dem starken Wachstum des Transplantats nicht gleichkam. In der ersten längeren Amputationspause verdichtete sich die Pigmentation deutlich, und zwar legte sich eine geschlossene Schicht corialen Pigments an. Diese blieb auf eine schmale zentrale Zone beschränkt. Wenn hier ein Einfluß Mesoderm-Corium besteht, so ist dieser jedenfalls sehr gering.

Zusammenfassend kann also gesagt werden, daß die Gewebe weißer und schwarzer Axolotl in ausdifferenziertem Zustand und auch bei regenerativer Neubildung ihren Pigmentcharakter am fremden Wirt beibehalten und die Veränderungen heteroplastischer Transplantate an Amblystoma sowohl bei Melanisierung weißer als auch bei Aufhellung pigmentierter Transplantate durch verschiedene Schichten betreffende, verschieden starke Beteiligung von Wirtsmaterial am Transplantat zu erklären sind. Maßgebend für den Grad der Beteiligung des Wirtes ist wohl das biologische Kräfteverhältnis beider Materialien bei der Transplantation und den verschiedenen sukzessiven Amputationen des Transplantats. Eine Beeinflussung des Implantats durch den Wirt auf vaskulärem oder nervösem Weg ist auszuschließen.

Damit sind aber die Voraussetzungen geschaffen für unsere Schlüsse zur Frage nach der Herkunft des Regenerationsblastems.

C. Die Herkunft des Regenerationsblastems.

Zwei Fragen sind hier von Bedeutung:

a) In welcher Tiefe oder Entfernung vom Amputationsquerschnitt beteiligen sich die Gewebe an der Bildung des Regenerationsblastems?

b) Welche Gewebe sind an der Bildung beteiligt?

a) Die Tiefe des beteiligten Materials.

Über die Tiefe der am Blastem beteiligten Materialien geben unsere Versuche eine klare Auskunft. Besonders beweisend sind wieder die rein weißen Extremitäten. Sie können unbegrenzt oft regenerieren, ohne daß pigmentiertes Wirtsmaterial im Regenerat auftritt. Dabei konnte die Amputation so nahe am Wirt ausgeführt werden, als es technisch möglich ist, ohne Wirtsmaterial zu treffen, d.h. so, daß nur ein Implantatstumpf von 1 mm Höhe bei 4 mm Durchmesser zurück blieb. Pigmentierte Transplantate wurden auf einen minimalen Stumpf von $^1/_2$ mm Höhe bei 4 mm Durchmesser beschränkt und konnten ein normal geformtes

Regenerat ausbilden, dessen Pigmentgehalt demjenigen der ursprünglichen Bildung entsprach. *Wir müssen daraus schließen, daß das Regenerationsblastem immer aus Material aufgebaut wird, welches in allernächster Nachbarschaft der Amputationsfläche liegt, und daß eine Zuwanderung ferneren Materials nicht stattfindet.* Dieser Schluß wird auch durch das Verhalten der Chimären, speziell der Sektorialchimären, bestätigt: Hatte sich nämlich Wirtsmaterial in die Basis des Transplantats eingeschoben, so lieferte es für die Regenerationsknospe nur dann Material, wenn es am Amputationsquerschnitt beteiligt war, oder wenn nur in ganz geringer Entfernung distal von ihm geschnitten wurde.

Das starke Wachstum des Transplantats und die vielfache sukzessive Neubildung eines großen Regenerats aus einem kleinen Implantatstumpf sind in ihrer qualitativen und quantitativen Leistung außerordentlich. Offenbar sind die für die Neubildung gebrauchten Materialreserven unerschöpflich; es handelt sich wohl um *Neubildung nach der Amputation während der Regeneration.*

Der Schluß, daß das Regenerationsblastem aus in nächster Nähe der Wundfläche gelegenem Material entsteht, steht im Einklang mit den Beobachtungen von G. Hertwig (1925—27). Wie schon erwähnt, erhielt Hertwig nach heteroplastischer (haploid — diploid und Triton — Salamandra) Transplantation ausdifferenzierter Urodelenextremitäten und darauffolgender Amputation nach der Einheilung Regenerate, deren mesodermaler Teil aus Transplantatmaterial und deren Hautepithel aus Wirtsmaterial bestand. Andererseits erhielt Hertwig nach Verpflanzung haploider Extremitätenanlagen vom ersten Beginn an bis zum Stadium der ausgebildeten Zehenplatte heterotop auf diploide Tiere, haploide, diploide und gemischte Extremitäten. Auf Grund dieser Ergebnisse kommt Hertwig zu der Feststellung, daß bei der Regeneration in der Regel das Regenerationsblastem in loco aus dem Bindegewebe gebildet wird. Nur wenn das Ortsgewebe nicht genügend vermehrungsfähig ist (hierbei bezieht sich Hertwig auf die letztgenannten Versuche), so treten ortsfremde einwandernde Zellen an seine Stelle. Zu letzterer Annahme müssen wir auf Grund unserer Versuche den Einwand erheben, daß zur *Blastembildung* eine Hinzuziehung von Zellmaterial, das von der Wundfläche entfernt liegt, nicht stattfindet. Bei der Hinzuziehung ortsfremden Materials handelt es sich immer um *Organisatorwirkung von seiten bereits differenzierter Transplantate* (Extremitätenanlagen!). Organe, die zur Zeit der Amputation bereits chimärisch sind, beteiligen dann auch das ortsfremde Material am Regenerationsblastem.

Unsere Ergebnisse schließen die Beteiligung von Zellen wundferner Herkunft aus, seien es nun Elemente des Blutes oder mesenchymatische Zellen mit embryonalen Fähigkeiten. Die Beteiligung von Blutzellen wurde namentlich von früheren Forschern wie Colucci (1866), Metschnikoff (1901) und Fritsch (1911) und neuerdings auch von W. Hellmich angenommen.

W. Hellmich (1930) stellte durch eingehende histologische Untersuchungen fest, daß sich nur eine beschränkte Anzahl von Zelltypen an der Bildung des Regenerationsblastems beteiligen. Diese sind histio- und hämatogenen Ursprungs. Die Hauptmasse des Blastems wird von embryonalen Mesenchymzellen gebildet. Bei den von Hellmich beobachteten hämatogenen Zellen handelt es sich vielleicht um aus Gewebselementen (Fibrocyten) entstandene Zellen, eine Möglichkeit, die

von von Moellendorff (1926, 1928) auf Grund seiner Beobachtungen am Bindegewebe unterstützt wird.

Die Beteiligung von wundfernen mesenchymalen Zellen am Regenerat ist besonders bei Würmern von den Neoblasten (siehe z. B. Hämmerling 1924, 1930; Goetsch 1929) bekannt. Bei der Regeneration von Amphibienextremitäten wird sie von W. Goetsch (1929) und W. Hellmich (1930) in Erwägung gezogen. Unsere Ergebnisse können natürlich nur für die Extremitätenregeneration bei Urodelen Gültigkeit haben.

b) Die Beteiligung der Stumpfteile bei der Bildung des Regenerationsblastems.

An den chimären einheitlichen Extremitäten machten wir, wie Schaxel (1922), allgemein die Erfahrung, daß sich Transplantat und Wirtsmaterial am Regenerat distal sich fortsetzend, proportional ihrer quantitativen Verteilung am Amputationsquerschnitt beteiligen. Dabei konnten allerdings im Laufe der sukzessiven Regeneration Verschiebungen stattfinden, die im allgemeinen zugunsten des Wirtsmaterials erfolgten.

Weiterhin zeigen bei Regeneraten von Chimären jeweils die Gewebsschichten Pigment, welche auch im Stumpf pigmentiert sind.

Chimären, welche nur Wirtsepidermis aufwiesen, im Corium und im mesodermalen Kern aber aus Implantatmaterial gebildet waren, bilden auch im Regenerat nur eine schmale epidermale Schicht aus Wirtsmaterial aus. (Pigmentierte Transplantate mit epidermalem Überzug durch den weißen Wirt AW. 103, S. 493.) Andererseits weisen Chimären, deren Epidermis und Corium ganz oder teilweise aus Wirtsmaterial bestand, auch im Regenerat distalwärts des wirtsgemäßen Materials nur in Epidermis und Corium Wirtsmaterial auf. (Weiße Transplantate, auf denen Sektoren pigmentierten Materials vorwachsen und umgekehrt, s. AKs. 143, AW 100). Und schließlich sind orthotope Extremitätenregenerate, deren Stumpf auch in zentralen Teilen vom Wirt gebildet wurde, auch im Mesoderm chimärisch.

Aus diesen Befunden ist zu erkennen, daß die verschiedenen Schichten des Stumpfes gemeinsam das Regenerationsblastem aufbauen: daß Epidermis — Epidermis, Epidermis + Corium die Haut, und der mesodermale Kern wieder die zentralen Teile des Regenerats normalerweise erzeugt. Über diese Ergebnisse hinaus geben unsere Resultate keinen Aufschluß. Es kann hier nicht entschieden werden, wie stark die einzelnen zentralen Gewebe, besonders Muskeln und Knochen, sich beteiligen. Auch können wird nichts darüber aussagen, inwieweit die einzelnen Gewebe zur Ausbildung eines normalen Regenerates vorhanden sein *müssen*. Wir verweisen hier auf die Arbeiten von Weiss, Bischler, Kurz, Taube, welche nach Entfernung einzelner Gewebeteile (Haut, Knochen) im Stumpf normale Regenerate erhielten. Unsere Auffassung, daß die Epidermis bei der Regeneration im wesentlichen nur wieder Epidermis bildet, steht mit der Ansicht der Mehrzahl der Forscher (Fritsch, Weiss, Taube, Kolodziejski, Hellmich u. a.) in Einklang. Nur E. Godlewski weicht von dieser Auffassung wesentlich ab.

E. Godlewski (1929) ist der Anschauung, daß der Hauptteil der Blastemzellen aus Reservaten in der Epidermis stammt. Er beobachtete die Proliferation dieser Elemente in das Blastem.

W. Hellmich (1930) sieht diese Zellreste als passive Bildungen bei dem schnellen Vorwachsen der Epidermis nach der Amputation an. Auch auf Grund unserer Versuche, in denen wir von pigmentierten Transplantaten, welche von weißer Wirtsepidermis überwachsen waren, gleich stark pigmentierte Regenerate erhielten, ist die Anschauung Godlewskis wohl nicht mehr haltbar.

D. Die Determination der Regenerationsknospe.

Die Erfahrungen, welche wir bei unseren Experimenten über die Determination der Regenerationsknospe gemacht haben, können als Nebenresultate der Arbeit keinen Anspruch auf Vollständigkeit erheben. Sie erstrecken sich auf die Fragen nach dem Zeitpunkt der Determination, nach der Bedeutung des wundnahen Stumpfes, nach dem Einfluß des Implantationsortes und nach den Potenzen des Wirtsgewebes.

a) Der Zeitpunkt der Determination und die Potenz junger Knospen.

Um ein genaues Resultat über diese Frage zu erhalten, sind vollkommene Isolationen verschieden alter Knospen notwendig, die aber in Anbetracht der Abhängigkeit der Knospe von dem Blutgefäß- und Nervensystem des ganzen Tieres schwierig anzustellen sind. Schaxel (1921) erhielt bei Explantation von Blastemen (ihre Größe und ihr genaues Alter gibt er nicht an) willkürliche Wucherungen, so daß aus diesen Versuchen keine endgültigen Schlüsse gezogen werden können. So müssen wir uns zuerst mit heterotopen Transplantationen begnügen, die von verschiedenen Forschern ausgeführt worden sind. Diese schalten den Einfluß des Wirtes nicht aus, und die dabei erhaltenen Ergebnisse werden den Zeitpunkt der Selbstdifferenzierungsfähigkeit der Knospe zu spät markieren. Brauchbar sind hier nur Transplantate ohne Basisstück.

In unseren Versuchen wurden meist Knospen von großen Tieren auf kleine Wirte verpflanzt, die naturgemäß widerstandsfähiger gegen die Einwirkungen des Wirtes waren, wodurch die Selbstdifferenzierungsfähigkeit begünstigt wurde. Das Alter und der Entwicklungszustand der Knospen variierte zwischen 14 und 21 Tagen, bzw. kegelförmiger Ausbildung und dem Stadium der differenzierten Zehenplatte.

Die kegelförmigen Knospen wurden in den meisten Fällen vollkommen rückgebildet; die meißelförmigen Stadien verhielten sich verschieden, sie wurden teils zurückgebildet, entwickelten aber in der Mehrzahl der Fälle mißgebildete Autopodien mit einer beschränkten Zehenzahl. Die Regenerate, deren Zehen bereits differenziert waren, wurden nicht mehr rückgebildet und entwickelten ihre volle Zehenzahl.

Die Fähigkeit zur Selbstdifferenzierung wächst offenbar — wie zu erwarten — mit fortschreitendem Alter der Knospe. Ihre Determination wird also mehr und mehr stabil. Ob die Erhöhung der Stabilität durch

einen Dauereinfluß des Stumpfes, wie P. de Giorgi (1924) meint, oder durch in der Knospe selbst ablaufende Vorgänge erfolgt, können wir nicht entscheiden, da unsere Ergebnisse mit beiden Annahmen befriedigend erklärt werden können. Zum Beispiel ist aus der Ontogenie die Daueremwirkung von Nachbarschaftseinflüssen bei verschiedenen Organen bekannt (Mangold 1929, Medullarplatte, und Mangold 1931, Linse und Kornea). Doch scheinen uns die Ergebnisse de Giorgis, der nach Transplantation 20tägiger basisloser Knospen an Salamandra kegelförmige Bildungen erhielt, die sich nicht weiter differenzierten, auf äußeren Hemmungen durch den Wirt, etwa Überwachsung durch Wirtshaut, zu beruhen. Wurde bei unseren Versuchen die Knospe nicht ganz reduziert, so erhielten wir immer eine weitergehende Ausbildung des Regenerats.

Wie Milojevic (1923—24) und Schaxel (1922) glauben auch wir, daß die Knospen erst von einem bestimmten Differenzierungsstadium ab die Fähigkeit zur Selbstdifferenzierung am fremden Ort besitzen. Doch ist dieses Stadium bestimmt *früher* anzusetzen als Schaxel annimmt, da wir auch nach Verpflanzung kegelförmiger Knospen gut geformte Autopodien erhielten, während Schaxel die kritische Periode während dem Stadium der Zehenanlage ansetzte. Schaxel legt die Entstehung des Blastems bei 14 cm langen Axolotln auf den 15., die Entstehung der kegelförmigen Knospe auf den 25. Tag nach der Amputation. Die von uns verpflanzten kegelförmigen Regenerate (17—18tägig, s. S. 463) entsprechen mehr seinem Blastemstadium. — Ob die Knospen schon früher, von allem Anfang an, bereits determiniert sind, läßt sich natürlich nicht entscheiden. Das Resultat V. Lodijenskis (1930), daß bereits 2tägige Knospen determiniert sind, scheint uns durch ihre Transplantationsversuche nicht ausreichend begründet.

Über das Schicksal der rückgebildeten Knospen konnten wir feststellen, daß das Knospenmaterial mindestens teilweise erhalten bleibt, also keine Resorption vorliegt. Bei den rückgebildeten pigmentierten Knospen auf weißen Wirten fand sich nach der Rückbildung das pigmentierte Material in der Seitenwand des weißen Wirtes im Corium und Mesenchym, bedeckt von weißer Epidermis. Ähnliche Befunde berichtet neuerdings G. Ruud (1931) nach heterotoper, dorsoventral orientierter Transplantation von Extremitätenanlagen. Da sie in einzelnen Fällen auch Ausbildung von Knorpelstücken erhält, kommt sie zu der Auffassung, daß die Entwicklung der Transplantate weder ortsgemäß noch herkunftsgemäß erfolgt. Auf Grund unserer Beobachtung der allmählichen Einbeziehung von Transplantatmaterial in das Ortsgewebe der Seitenwand, die auch in einzelnen Fällen zu einer völlig ortsgemäßen Ausbildung führen kann (die Pigmentierung der Gewebe ist normal, und die einzelnen Gewebe breiten sich harmonisch mit dem Wachstum der Seitenwand aus, ohne Aufhellung zu zeigen, ortsfremde Gewebe wie Knorpel und Knochen entstehen nicht, s. S. 468), möchten wir annehmen, daß

hier ein positiver ortsgemäßer Einfluß des Wirtes vorliegt. Die Tragweite dieses Befundes läßt sich allerdings schwer abschätzen, da mit der ortsgemäßen Entwicklung keine auffallenden positiven Leistungen verbunden sind. Günstiger liegen hier die Verhältnisse bei den Versuchen von P. Weiss (1927), der junge Schwanzregenerate in das Extremitätengebiet verpflanzte und eine ortsgemäße Entwicklung zu Extremität erhielt. Doch scheint es uns hier sehr wahrscheinlich, daß Wirtszellen in die Transplantate eingewandert sind. Sicheres ist nur auf Grund heteroplastischer Versuche auszusagen. Derartige Versuche wurden von uns an pigmentierten und unpigmentierten Axolotln ausgeführt, doch erhielten wir immer, da hier basislose Transplantate verwendet werden mußten, Mosaikchimären, die Schwänze darstellten, oder mit der Ortsextremität verwuchsen. Es müßten hier Versuche mit Zellmaterial ausgeführt werden, bei denen einzelne Zellen unterscheidbar sind.

b) Die Bedeutung der wundnahen Stumpfregion.

Wie Milojević (1923—24), der nach Transplantation mit Hautring immer, orthotop und heterotop, vor und nach der kritischen Periode ursprungsseitenrichtige Regenerate erhielt, machten wir die Erfahrung, daß Regenerationsknospen, die mit einem kleinen Stück des Stumpfes verpflanzt wurden, sehr viel bessere Bildungen lieferten als basislose Knospen. Transplantate mit Basis bildeten immer Autopodien mit normaler Zehenzahl aus. Die Leistung der Basis ist dabei offenbar eine dreifache, indem sie erstens das Transplantat gegen die mechanischen und determinativen Wirtseinflüsse schützt, zweitens das Knospenmaterial aufbaut und drittens die Knospe determinativ beeinflußt. Der Gedanke liegt nahe, daß die materielle und determinative Unterstützung verknüpft sind, indem das aus der Basis auswandernde Knospenmaterial zugleich die Orientierung über die Qualität der Aufgabe der Knospe mitbringt; doch müßte man beide Einwirkungen des Stumpfes dann nur für sehr kurze Zeit ansetzen, indem bereits sehr junge Knospen voll determiniert sind, da sich in den hautringlosen jungen Transplantaten alle Teile anlegen, wenn sie auch minimal klein bleiben.

E. Die Extremitätenpotenz der verschiedenen Bezirke des Wirts.

a) Die Seitenrumpfwand.

Zur Klärung der Frage nach der Extremitätenpotenz des Wandmaterials an der Rumpfseite ist auf Grund von Beobachtungen an heterotopen Transplantationen folgendes von Bedeutung: 1. Die im Laufe der sukzessiven Regeneration durch Einwanderung von Wirtsmaterial (besonders Epidermis und Cutis, selten auch zentrales Mesoderm) entstandenen Periklinal- und Sektorialchimären zeigen im Gegensatz zu den

Transplantaten mit unverändertem Pigmentcharakter eine auffallend schlechte Formbildung ihrer sukzessiven Regenerate. 2. Wirtshaut wächst nicht immer harmonisch mit dem Transplantat, sondern kann das Regenerat distal überwachsen und sich dann in sich selbst einrollen (S. 464). 3. Die Wirtshaut der Rumpfseitenwand überwächst die Regenerationsknospe nur oberflächlich, hat vielmehr die Tendenz, sich zu regenerieren und mit der Haut der gegenüberliegenden Wundfläche zu verbinden. 4. Wie Hertwig und Kolbow (1927) nach heterotoper Transplantation differenzierter Extremitäten, fanden auch wir im Anschluß an das Transplantat nie Verdoppelungen. Diese Beobachtungen deuten darauf hin, daß die Materialien der Rumpfseitenwand differenzierter Tiere nicht mehr zu Extremität induziert werden können. Ihre Beteiligung an den Regeneraten muß offenbar als einfaches Wachstum aufgefaßt werden, das durch die Wundsetzung und vielleicht auch durch Einwirkung des Transplantats ausgelöst wird. Die in das Transplantat eindringenden Wirtselemente behalten wohl ihre Qualität als Rumpfseitenmaterial bei.

Diese Auffassung steht in Einklang mit den Untersuchungen von Guyénot und Schotté (1926), bei denen in einem abgegrenzten Bezirk um die Extremitäten durch Wirkungen der Extremitätennerven Regeneration ausgelöst werden konnte. Dagegen fanden sie, im Gegensatz zu Locatelli, daß die von der normalen Extremität entfernt gelegenen Gebiete auf den Nervenreiz hin keine Extremität zu bilden vermögen. Unsere Versuche zeigen offenbar, daß auch durch Transplantation einer Regenerationsknospe keine Induktion mehr möglich ist. Immerhin muß in Betracht gezogen werden, daß die Rumpfhaut unter Beteiligung an der Bildung der Regenerationsknospe kräftiger orthotop innervierter Extremitäten die Regeneration nicht hemmt, (Taschentiere Taubes 1923). Anders liegen die Bedingungen offenbar auch bei Embryonen der Urodelen. Denn Balinsky (1925, 1926, 1927) und Filatow (1927) konnten im Schwanzknospenstadium durch Implantation von Fremdkörpern und Gehörblasen die Bildung von Extremitäten auslösen. Auch entstehen bei der Transplantation von Extremitätenanlagen häufig Verdoppelungen (Harrison u. a., s. Mangold 1929, S. 372 und Ruud 1931).

b) Das Extremitätengebiet.

An orthotoper Stelle sind die Bedingungen für die Entwicklung der Transplantate wesentlich günstiger, wie ja bei der großen Regenerationsfähigkeit der Urodelenextremität zu erwarten ist. Die Chimären entwickeln gute sukzessive Regenerate, an denen sich das Wirtsmaterial harmonisch beteiligt. Verdoppelungen sind relativ häufig; doch stehen sie in keiner symmetrischen Bindung zueinander, was wohl darauf beruht, daß die eine Extremität ihrer Hauptmasse nach vom Implantat, die andere vom Wirt als Ortsregenerat gebildet wird; doch können beide chimärisch sein. Die eine oder die andere Extremität ist gelegentlich verkrüppelt oder

selbst spiegelbildlich verdoppelt (S. 482). Ob die Mitwirkung des Wirtsmaterials bei den chimären orthotopen Extremitäten durch eine Induktion des Implantats ausgelöst wird, ist fraglich, da ja am Implantationsort im Wirt selbst starke Regenerationspotenzen aktiv sind (s. dazu Kolbow 1928, Hertwig 1927, bei Mangold 1929, S. 372). Bemerkenswert ist hier, daß sowohl das Wirts- als auch das Implantatmaterial sich in den chimären einfachen und doppelten Extremitäten zur harmonischen Bildung einer Extremität beliebig gebrauchen und vermehren ließen, bei voller Erhaltung ihres Pigmentcharakters.

Verwachsene unvollständige Doppelbildungen konnten im Laufe der sukzessiven Regeneration zu einer einheitlichen normalen Extremität regulieren, ähnlich wie es auch Swett (1925, 1926) beobachtet hat.

Die Regenerationstendenz des Wirtes konnte durch das Implantat vollkommen aufgehoben werden, auch wenn dieses sich in disharmonischer Stellung befand. Die unterschiedlichen Ergebnisse Gräpers (1924, 1925, 1926) erklären sich wohl daraus, daß bei unseren Versuchen auch das Becken mit exstirpiert wurde und dadurch die Entstehung von Wirtsregeneraten verzögert und dann durch das starke Wachstum des Transplantats unterdrückt wurde. Auch in den Fällen, in denen Ortsregenerate entstanden, waren diese mehr oder weniger unterentwickelt; teilweise entstanden nur zapfenförmige Bildungen. Die Ursachen hierzu mögen verschiedener Art sein (Blutversorgung, Innervation u. a., s. auch Gräper 1927, S. 785).

F. Das Wachstum und die Regenerationsfähigkeit der Extremitäten.

Das Wachstum und die Regenerationsfähigkeit der Transplantate hängt, wie bekannt, neben anderen hier zu vernachlässigenden Faktoren (wie Alter, Ernährungszustand, Jahreszeit, Temperatur usw.) von der Blutversorgung und der Innervation ab. Die mangelhafte Ausbildung der heterotopen Transplantate ist wohl durch die ungenügende Blutversorgung und Innervation zu erklären. Bei hautringlosen heterotopen Transplantaten unterbleibt das Längenwachstum fast ganz. In den Schnitten durch solche Transplantate ist die auffallende Größe der Phalangen im Gegensatz zu den minimal kleinen Knochen des Stylo- und Zeugopodiums überraschend. Bei den heterotopen Transplantaten mit Hautring setzt nach der Entwicklung ein minimales aber gleichmäßiges Wachstum ein (s. Tabelle 4). Das Wachstum der orthotopen Transplantate, denen das wohl ausgebildete Blutgefäß- und Nervensystem des Beckengürtels zur Verfügung steht, entspricht demjenigen einer normalen Extremität. Das Wachstum der Extremitätenknospen erfolgt also in Abhängigkeit von der Größe des Wirts. Bei der orthotopen Transplantation von Regenerationsknospen größerer Tiere auf mehr oder weniger kleine Wirte läßt sich das durch Messungen feststellen, wie aus der

Tabelle 11 hervorgeht. In der Tabelle 11 sind die genauen Wachstumszahlen, die die Transplantate bei der zweiten Amputation erreicht hatten, angegeben. Außerdem ist die Größe der Transplantate bei der Operation genannt. Es handelte sich in allen Fällen um Transplantate mit etwa 2 mm langem Hautring, die ganz proximal am Femurkopf amputiert worden waren. Die Spender waren durchschnittlich 9—10 cm lang. Da die Ausbildung eines Ortsregenerats in allen Fällen fast ganz unterdrückt wurde, ist eine gleichmäßig gute Blutversorgung und Innervation sämtlicher Transplantate anzunehmen. In der Tabelle sind die Fälle nach der Größe der Wirte zur Zeit der Transplantation geordnet. Die Wachstumszahlen der Transplantate bei der zweiten Amputation entsprechen dieser Reihenfolge. AW. 88 wurde aus besonderen Gründen stärker gefüttert, Wirt und Transplantat wuchsen entsprechend kräftiger. Bei flüchtigem Überblick scheint es so, als ob die Größenunterschiede der entwickelten Transplantate durch deren Ausgangsgrößen bestimmt sein könnten; auch diese steigen, da naturgemäß auf größere Wirte auch größere Transplantate verpflanzt werden konnten, allmählich an. Doch ist die Zunahme der Ausgangsgrößen in bezug auf die Wirtsgrößen durchaus unregelmäßig; sie entspricht nicht denjenigen der Wachstumszahlen der entwickelten Extremitäten.

Die Verhältnisse liegen hierbei offenbar ähnlich wie bei den orthotopen Austauschversuchen von Extremitätenanlagen und primären Augenblasen von Harrison (1924, 1929) zwischen der schnell wachsenden Amblystoma tigrinum und der langsam wachsenden Amblystoma punctatum. Bei diesen wird die Wachstumsgeschwindigkeit bestimmt durch einen im Transplantat gelegenen erblichen Faktor G und einen im Wirt gelegenen, durch das Ernährungsniveau gegebenen Faktor R. Bei unseren Versuchen ist die Erbkonstitution hinsichtlicht des Wachstums wohl gleich. Dem Faktor G mag ein Faktor W gegenüberstehen, der durch die auf einem verschieden breiten Stumpf angelegte verschiedene Anfangsquantität (Q) gegeben wäre. Doch spricht unser Resultat gegen die Existenz eines solchen Faktors. Demnach wird offenbar der Umfang und die Geschwindigkeit des Wachstums nicht durch die Determinationsleistung des Stumpfes bestimmt, sondern unterliegt ganz dem regulativen Ernährungsfaktor (R) des Wirtes. Zur Sicherung des Schlusses könnte die Transplantation von Regenerationsknospen kleiner Spender auf große Wirte beitragen.

Unsere Beobachtungen, daß die Formbildung der Regenerate sehr viel besser und zuverlässiger ist, wenn die Amputation proximal vorgenommen wird, als bei distaler Schnittführung, steht in Einklang mit alter Erfahrung (Schaxel 1921, s. auch Morgan-Moskowski), ebenso daß die Regenerationsfähigkeit bei schlechtem Allgemeinzustand des Tieres schlechter ist als bei gutem (Schaxel 1921, Schmalhausen 1925). So verschlechterte sich die Regeneration bei zu warmer Haltung der Tiere im Sommer beträchtlich.

Tabelle 11. *Wachstum der Transplantate im Verhältnis zum Wachstum des Wirtes.*

Tier Nr.	*Maße bei der Transplantation*				*Maße bei der 2. Amputation*		
	Größe des Wirtes	Größe des Transplantates in cm		Differenzierungsgrad des Transplantates	Tage nach der Transplantation	Größe des Wirtes	Länge des Transplantats
	in cm	Länge	Breite			in cm	in cm
				Hinterextremitäten.			
AW. 61	4,2	0,45	0,25	meißelförmig	108	5,8	0,6
AW. 10	4,5	0,5	0,25	3 Zehenanlage	108	6,6	0,55
AW. 63	5,3	0,3	0,125	kegelförmig	107	8,0	0,9
AW. 37	5,5	0,4	0,25	3 Zehenanlage	108	8,0	0,8
AW. 60	5,5	0,45	0,25	3 Zehenanlage	109	7,8	0,8
AW. 88	5,5	0,45	0,25	2 Zipfelanlage	105	9,25	1,0
AW. 32	6,0	0,65	0,25	5 Zehendifferenz	99	9,00	0,9
AW. 71	6,5	0,6	0,25	meißelförmig	109	8,5	1,0
AW. 104	7,4	0,55	0,4	4 Zehenanlage	100	10,2	1,0
AW. 100	10,0	0,8	0,2	5 Zehenanlage	97	11,0	1,1
AW. 99	10,0	0,8	0,2	5 Zehenanlage	99	12,0	1,2
				Vorderextremitäten.			
AW. 36	5,4	0,4	0,15	3 Zehenanlage	109	8,0	0,725
AW. 85	6,2	0,5	0,225	4 Zehenanlage	105	8,75	0,7
AW. 101	7,0	0,6	0,3	4 Zehenanlage	99	10,0	1,0
AW. 102	7,3	0,5	0,3	meißelförmig	98	10,0	1,0

Zusammenfassung.

Die heteroplastische, heterotope und orthotope Tauschtransplantation der Regenerationsknospen von Extremitäten des weißen und schwarzen Axolotl hatte bei vielfacher sukzessiver Regeneration folgende Ergebnisse:

1. Die Gewebe heteroplastischer Transplantate behalten ihren Pigmentcharakter bei.

2. Die Bildung von Chimären heteroplastischer Transplantate bei Amblystoma ist sowohl bei Melanisierung weißer als auch bei Aufhellung pigmentierter Transplantate durch Einwanderung von Wirtsmaterial zu erklären.

3. Die stärkste Neigung zur Überwachsung des Transplantats zeigt die Wirtsepidermis, in vielen Fällen beteiligen sich Epidermis und Corium am Transplantat und nur selten dringt Wirtsmesenchym in die zentralen Teile des Transplantates ein.

4. Das Regenerationsblastem wird vom Gewebe der allernächsten Nachbarschaft der Amputationsfläche geliefert und entsteht offenbar durch Neubildung während der Regeneration.

5. Bei der normalen Regeneration bildet Epidermis die Epidermis, Corium das Corium und der mesodermale Kern die zentrale Partie des Regenerates.

Bei der Regeneration chimärischer Extremitäten beteiligen sich Wirtsmaterialien entsprechend ihrer Beteiligung an der Amputationsfläche.

6. Die Innervation und Blutversorgung haben keinen Einfluß auf den Gewebecharakter des Regenerates. Blutzellen beteiligen sich nicht am Regenerat.

7. Die Regenerationsknospen sind bereits im kegelförmigen Stadium determiniert. Man kann annehmen, daß die Determination schon früher anzusetzen ist.

8. Werden junge Regenerationsknospen an heterotoper Stelle rückgebildet, so werden sie zum mindesten teilweise als Seitenwandmaterial verwendet, es ist anzunehmen, daß es sich hier um eine Umdeterminierung handelt.

9. Das Seitenwandmaterial entwickelter Axolotl kann nicht mehr zu Extremität induziert werden.

10. Es besteht eine korrelative Abhängigkeit des Wachstums der Transplantate von der Größe und dem Wachstum des Wirtes.

Literaturverzeichnis.

Balinsky, B. I.: Xenoplastische Ohrbläschentransplantation zur Frage der Induktion einer Extremitätenanlage. Roux' Arch. **110** (1927). — Über experimentelle Induktion der Extremitätenanlage bei Triton mit besonderer Berücksichtigung der Innervation und Symmetrieverhältnisse. Roux' Arch. **110** (1927). — **Bischler, V.:** Les Potentialités régénératives dans les pattes privées de squelettes. C. r. Soc. Biol. Paris **92** (1925). — **Bischler** u. **Guyénot:** E.-Régénération des pattes de Triton après exstirpation du squelette des ceintures où du stylopode. C. r. Soc. Biol. Paris **92** (1925). — **Bonnevie, Kristine:** Vererbbarer Cerebrospinaldefekt bei Mäusen mit sekundären Augen und Fußanomalien. Avh. utg. av d. Norske Vidskaps-Akad. Oslo **1930**, Nr 13. — **Cole, W. H.:** The Transplantation of Skin in Frog Tadpoles. J. of exper. Zool. **35** (1922). **Collucci, V. S.:** Intorni alla rigenerazione degli arti e della coda nei tritoni. Studio sperimenta. Mem. Acad. Bologna **6** (1886). — **Filatow, D.:** The removal and Transplantation of the auditory vesicle (Bufo). Rev. Zool. Russe, Moscou I. — Aktivierung des Mesenchyms bei Amphibien. Roux' Arch. **110** (1927). — **Fritsch, C.:** Experimentelle Studien über Regenerationsvorgänge des Gliedmaßenskelets der Amphibien. Zool. Jb. Abt. Physiol. **30** (1911). — Untersuchungen über Auslösung und Hemmung der Regeneration beim Axolotl. Roux' Arch. **114** (1929). — **De Giorgie, P.:** Les potentialités des régénérats chez Salamandra mac. Rev. Suisse Zool. **31** (1924). — **Godlewsky, E.:** L' hérédité dans les cellules végétatives au cours de la régénération chez l'Axolotl. Bull. int. Acad. Pol. Cracovie B **1922**. — **Goetsch, W.:** Das Regenerationsmaterial und seine experimentelle Beeinflussung. Roux' Arch. **117**, 29. — **Gräper, L.:** Extremitätentransplantationen an Anuren. IV. Mitt. Roux' Arch. **102** (1924); V. Mitt. Roux' Arch. **105** (1925); VI. Mitt. Roux' Arch. **112** (1926). — Entwicklungsmechanik der Wirbeltierextremitäten. Erg. Anat. **27**. — **Guyénot, E.** et **Schotté, O.:** Démonstration de l'existence de territoires spécifiques de régénération par la méthode de la déviation des troncs nerveux. C. r. Soc. Biol. Paris **94** (1926). — **Hämmerling, J.:** Vergleichende Untersuchungen über Regeneration, Wachstum und Embryonalentwicklung bei Tubifex. Zool. Jb., Abt. Physiol. **48** (1930). — Die ungeschlechtliche Fortpflanzung und Regeneration bei Aeolosoma hemprichii. Zool. Jb. **41** (1924). — **Harrison, R. G.:** On relations of symmetry in transplanted limbs. J. of exper. Zool. **25** (1918). — Correlation in the development and growth of the eye. Roux' Arch. **120** (1929). — Some unexpected Results of the heteroplastic Transplantation of limbs. Proc.

nat. Acad. Sci. U.S.A. **10** (1924). — **Hellmich, W.:** Untersuchungen über Herkunft und Determination des regenerierenden Materials bei Amphibien. Roux' Arch. **121** (1930). — **Hertwig, Günther:** Beiträge zum Determinations- und Regenerationsproblem mittels der Transplantation haploidkerniger Zellen. Roux' Arch. **111** (1927). — **Hertwig, G. u. Kolbow, H.:** Die Beeinflussung der Nachbarschaft durch transplantierte Extremitäten. Roux' Arch. **111** (1927). — **Kolodziejski, Z.:** Untersuchungen über die Beteiligung der transplantierten Haut an der Regeneration. Krakau Imprimerie de l'Université. Extrait du Bull. de l'Ac. Polon. de Sc. et des Lettres. Série B. **1928**. — **Kurz, O.:** Die beinbildenden Potenzen entwickelter Tritonen. Roux' Arch. **34** (1912). — **Locatelli, P.:** Boll. de soc. med.-chir. Pavia **36** (1924). **Lodijenski, V.:** La transplantation des bourgeons de régénérations des extrémités de l'axolotl. Arb. exper. Lab. Zool. Sowjet-russ. Akad. Wiss. **1** (1930). — **Mangold, O.:** Experimente zur Analyse der Determination und Induktion der Medullarplatte. Roux' Arch. **117** (1929). — Das Determinationsproblem, II. Teil. Die paarigen Extremitäten der Wirbeltiere in ihrer Entwicklung. Erg. Biol. **5** (1929). — **Marx, Lore:** Entwicklung und Ausbildung des Farbkleides beim Feuersalamander nach Verlust der Hypophyse. Roux' Arch. **114** (1928). — **Milojević, B. D.:** Beiträge zur Frage der Determination der Regenerate. Roux' Arch. **103** (1924). — **v. Möllendorff, W.:** Bindegewebsstudien V, VI. Z. Zellforsch. **6** (1928). — **Morgan-Moskowski:** Regeneration. Leipzig 1907. — **Ruud, Gudrun:** Die Determination der dv-Achse und die Ursache zur Resorption transplantierter Vorderextremitäten bei Axolotlembryonen. Roux' Arch. **124** (1931). — **Schaxel, J.:** Die Formregulationen in der Entwicklung. Verh. dtsch. zool. Ges. **1921**. — Untersuchungen über die Formbildung der Tiere. Arb. exper. Biol. **1921**. — Über die Herstellung tierischer Chimären durch Kombination von Regenerationsstadien und durch Pfropfsymbiose. Genetica ('s. Gravenhage) **1924**. — Verh. dtsch. zool. Ges. **1922**. — Die Frage der Beeinflussung des Reizes durch die Unterlage nach Pfropfung. Genetica ('s. Gravenhage) **1923**. — **Schmalhausen, J.:** Über die Beeinflussung der Morphogenese der Extremitäten vom Axolotl durch verschiedene Faktoren. Roux' Arch. **105** (1925). — **Schotté, O.:** Régénération et système nerveux chez les larves de batraciens urodèles. C. r. Soc. Physiol. et hist. nat. Genève. **40** (1923). — **Swett, F. H.:** Regeneration after amputation of abnormal limbs in Amblystoma. Anat. Rec. **27** (1925). — On the production of double limbs in Amphibiens. J. of exper. Zool. **44** (1926). — **Taube, E.:** Regeneration mit Beteiligung ortsfremder Haut bei Tritonen. Roux' Arch. **49** (1921); Arch. mikrosk. Anat. **98** (1923); Roux' Arch. **105** (1925). — **Weiß, P.:** Unabhängigkeit der Extremitätenregeneration vom Skelet. Roux' Arch. **104** (1924). Ganzregenerate aus halbem Extremitätenquerschnitt. Roux' Arch. **107** (1926). — Die Herkunft der Haut im Extremitätenregenerat. Roux' Arch. **109** (1927). — Potenzprüfung am Regenerationsblastem. Roux' Arch. **111** (1927). — Erregungsspezifität und Erregungsresonanz. Erg. Biol. **111** (1928). — **Weigl, R.:** Über homöoplastische und heteroplastische Hauttransplantationen bei Amphibien. Roux' Arch. **1913**. — **Woronzowa, M.:** Morphogenetische Analyse der Färbung beim weißen Axolotl. Roux' Arch. **115** (1925).

Lebenslauf.

Ich, Lore David, wurde am 23. Oktober 1905 als Tochter des jetzigen Senatspräsidenten am Reichsgericht Dr. Alfons David zu Opladen an der Wupper geboren. Ich besuchte von Ostern 1912 bis 1915 die Vorschule des Kaufmannschen Lyzeums, von Ostern 1915 bis 1918 die Städtische Luisenschule in Düsseldorf; von Ostern 1918 bis 1922 war ich Schülerin der II. höheren Mädchenschule, von Ostern 1922 bis 1923 der Buchhändlerlehranstalt und von 1924 bis 1925 des Nicolairealgymnasiums zu Leipzig. In letzterem erhielt ich das Reifezeugnis.

Vom Sommersemester 1926 an studierte ich in Leipzig, München, Leipzig und Berlin. Im Herbst 1929 erhielt ich von Herrn Professor Mangold die Anregung zu den hier berichteten Versuchen.